Vet Cordis

Cardiologia Clínica - Eletrocardiografia - Ecodopplercardiografia

LAUDO ELETROCARDIOGRÁFICO

Dr. Edgard Pina, MV

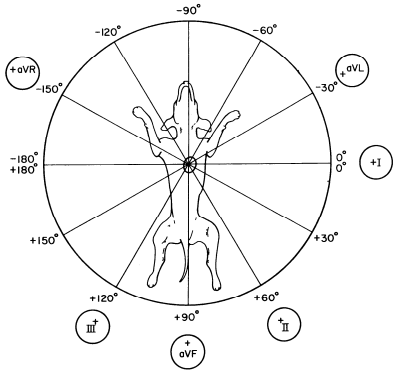

Data: 19/03/2009

Identificação

Animal: **Elvis** Sexo: **M** Raça: **Poodle** Idade: **14A** Espécie: **CANINA**

Pelagem: **Branca** Proprietário: **Camila Saldanha Bevides** Tel: **(0XX 21) 2238-5134**

Solicitante: Dr(a) **Sérgio Branco** **Origem: CEMEV-Tijuca**

Valores de referência[1,2]
Onda P:
Altura: **<0,4 Mv** Largura: **<0,04 s ou <0,05s** Intervalo PR **0,06 – 0,13 s QRS** Altura de R: **<2,5 mV ou <3,0 mV** Largura: **<0,05 s ou <0,06s** Seg S – T **Infradesnivelamento**: <0,2 mV **Supradesnivelamento**: <0,15 mV **Seg Q-T** 0,15 a 0,25 s (em Fc normal) **Ondas T** ± 0,05 – 1,0 mV (<1/4 x R) **Eixo** Entre + 40º a + 100º

[1] Alterações possíveis devido a porte, velocidade de registro, etc.
[2] Michael S. Miller, Larry P. Tilley, Francis W. K. Smith, Jr & Philip R. Fox, *in* Textbook of Canine and Feline Cardiology – Principles and Clinical Practice – Fox, Sisson & Moïse, Capítulo 6, pág 75.

Velocidade de Registro: 50 mm/s

Freqüência: 131 a 132 bpm **Ritmo:** Sinusal normal

P = 0,2 mV/ 0,05 s **PR =** 0,10 s

QRS = 0,04 s **QT =** 0,20 s

R = 2,0 mV Â**ºQRS =** Entre + 30º e + 90º **PASs:** - mmHg

Conclusões/Observações:

Ausculta cardíaca revela sopro sistólico grau V/VI audível em todos os focos de ausculta. Ausculta pulmonar revela som claro pulmonar. Pulso femural presente em ambas as artérias, normocinéticos e correspondentes aos batimentos cardíacos. Eixo elétrico médio preservado dentro da normalidade.

Traçado eletrocardiográfico revela ondas P de duração aumentada, sugestivo de aumento atrial esquerdo.

Demais parâmetros eletrocardiográficos encontram-se dentro dos seus respectivos valores fisiológicos normais.

Achados clínicos e letrocardiográficos apontam para o diagnóstico de Doença Valvular Degenerativa Crônica Adquirida.

Sugiro, a critério clínico, a realização de ecodopplercardiograma para maiores informações diagnósticas.

Edgard Pina, MV
CRMV-RJ: 6784

*Por se tratar de exame complementar, este deve ser avaliado por um Médico Veterinário.