



# Vet Cordis - Cardiologia Veterinária

Rodrigo Brum - Cardiologia Veterinária  
Cardiologia - Ecodopplercardiografia - ECG de Repouso - Holter  
ECG

## Eletrocardiograma

### Identificação

Identificação: 2017_08_29__09_19	Data: 29/08/2017 09:19:29	Peso: ---
Paciente: Araminha	Idade: 12 anos e 0 mês	Sexo: Fêmea
Espécie: Canina	Raça: Sem raça definida (SRD)	
Proprietário: Pricela	Solicitante: ---	

### Parâmetros Observados

Eixo QRS: 109.32 °	Duração de P: 44 ms	Amplitude de P: 0.14 mV
Intervalo QTc: 203 ms	Intervalo PR: 124 ms	Duração de QRS: 56 ms
Amplitude de R: 0.48 mV		

### Comentários

Ausculta cardíaca não revela sopro ou arritmias patológicas.  
Ausculta pulmonar revela som claro pulmonar.  
Pulso femoral presente em ambas as artérias, normocinético e correspondente aos batimentos cardíacos  
Eixo elétrico médio preservado dentro da normalidade.  
Todos os parâmetros eletrocardiográficos encontram-se dentro dos seus respectivos valores fisiológicos normais.

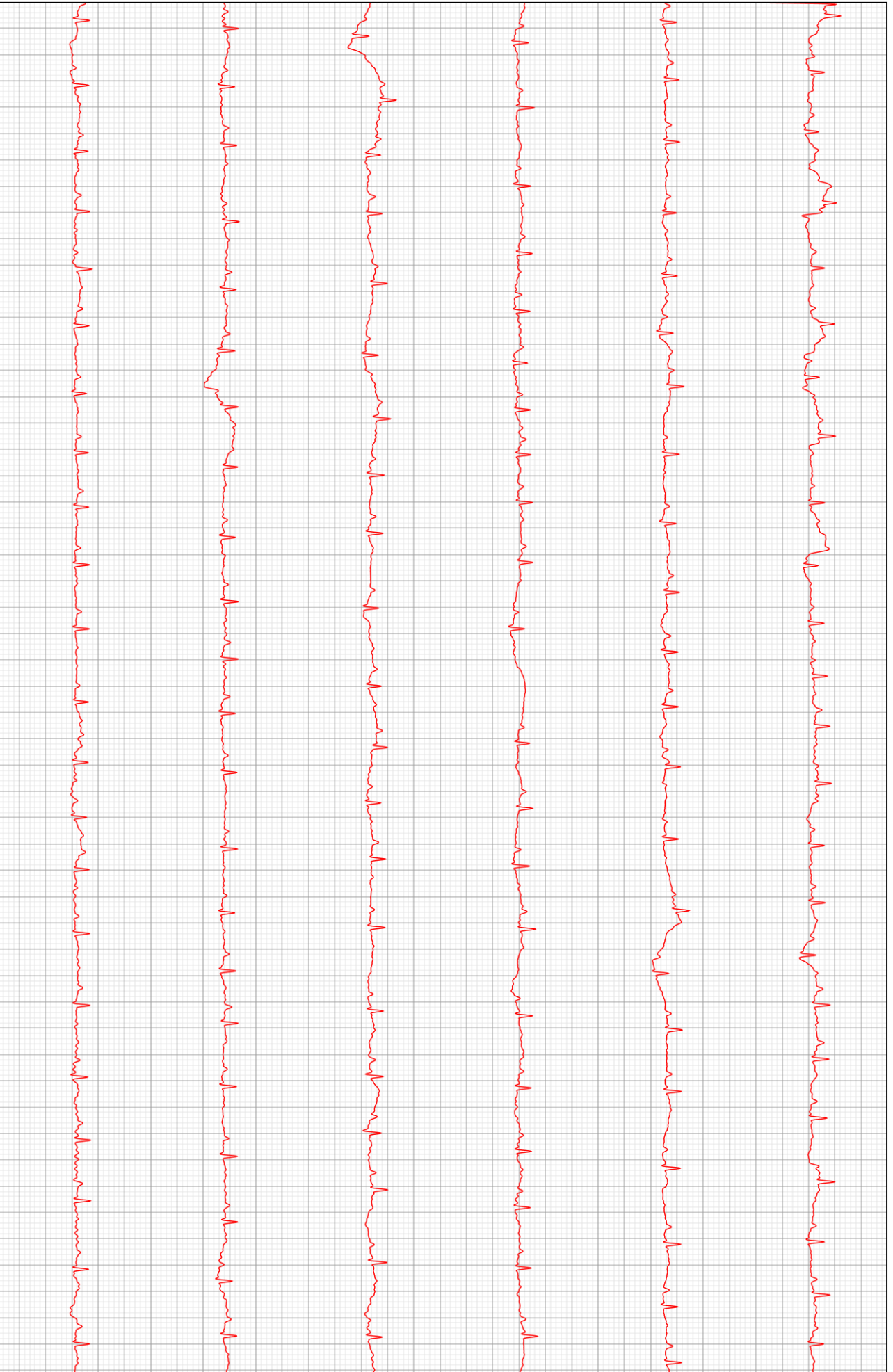
### Conclusões

Arritmia Sinusal normal.  
Achados clínicos e eletrocardiográficos não apontam para o diagnóstico de cardiopatias primárias.

  
Dr. Rodrigo Pereira Brum  
Médico Veterinário  
CRMV-RJ 10246

Rodrigo Pereira Brum  
CRMV: RJ10246VP

Assinado eletronicamente por:



D2

