



Identificação:

Código do Exame: 20.08.19.CLEO.ISABELA

Nome: Cleo **Espécie:** Felina **Raça:** SRD **Idade:** 16a
Sexo: F **Peso:** - Kg **Pelagem:** Cinza
Proprietário(a): Isabela Pires **Telefone:** -
Solicitante: Dr(a) Rodrigo **Origem:** Animalia

Parâmetros:

VDd	- cm
SIVd	0,4 cm
VEd	1,7 cm
PPVEd	0,6 cm
SIVs	0,8 cm
VEs	0,9 cm
PPVEs	0,7 cm
FE	84 %
FS	50 %
Ao	0,9 cm
AE	1,4 cm
Rel AE/AO	1,55
SSPE	0,2 cm

Comentários:

CÂMARAS ESQUERDAS:

Ventrículo esquerdo apresenta-se com dimensões normais e contratilidade segmentar preservada, apresentando parâmetros de função sistólica e diastólica preservados.

Átrio esquerdo de dimensões normais.

Aorta ascendente de diâmetro normal.

CÂMARAS DIREITAS:

Ventrículo direito com dimensões normais, não evidencia alterações de contratilidade.

Átrio direito de dimensões normais.

VALVAS:

Valva mitral morfológicamente normal, sem sinais de refluxo significativo ao estudo com Doppler.

Valva tricúspide morfológicamente normal, sem sinais de refluxo significativo ao estudo com Doppler.

Valva aórtica morfológicamente normal, sem sinais de refluxo ou estenose ao estudo com Doppler.

Valva pulmonar morfológicamente normal, sem sinais de refluxo ou estenose ao estudo com Doppler.

CONTINUIDADES:

Continuidades mitro-aórtica e septo-aórtica conservadas.

Septo inter-ventricular apresentando discreta hipertrofia.

Septo inter-atrial conservado.

AVALIAÇÃO DA FUNÇÃO DIASTÓLICA:

Velocidade da onda E mitral: m/s, onda A: m/s;

Relação onda E/A: (FUSIONADA/0

TRIV= 52ms

AVALIAÇÃO HEMODINÂMICA:

Velocidade máxima do fluxo pulmonar: 0,97m/s, gradiente: 3,78mmHg;

Velocidade máxima do fluxo aórtico: 1,03m/s, gradiente: 4,24mmHg.

PERICÁRDIO:

Pericárdio normal.

***Por tratar-se de exame complementar, este laudo deve ser avaliado por um Médico Veterinário.**



Conclusões:

Discreta hipertrofia em região mesosseptal do VE sem obstrução da VSVE.

Ecogenicidade discretamente aumentada ao longo da parede livre do VE e SIV com maior destaque em musculatura papilar (Fibrose senil? Hipertireoidismo?).

Parâmetros de função hemodinâmica sem alteração.

Função sistólica atrial esquerda preservada.

Fluxo auricular esquerdo sem alteração.

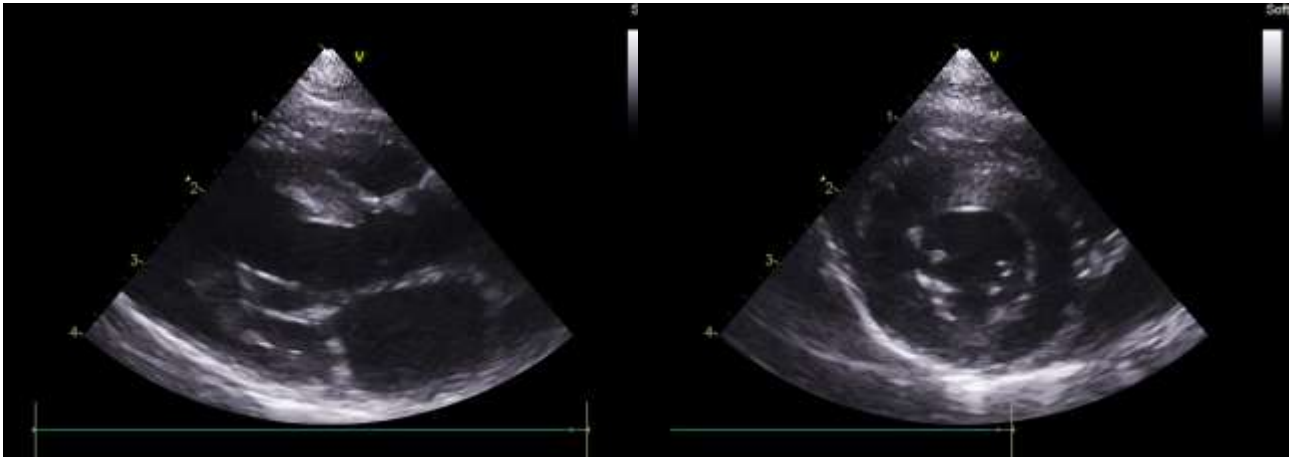
Discreta presença de efusão pleural.

E/A fusionada.

PAS= 150mmHg.

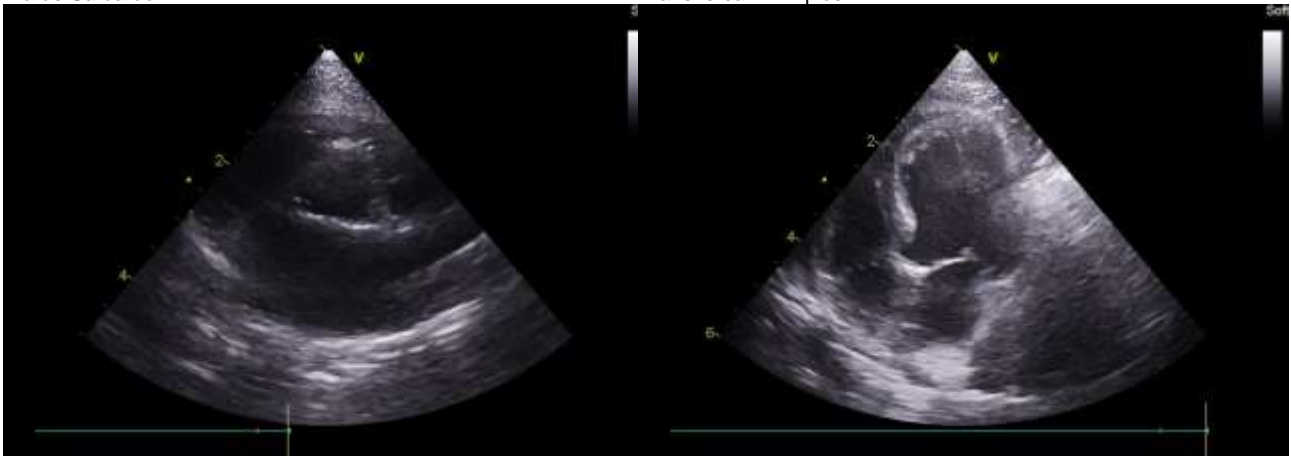

Dr. Rodrigo Pereira Brum
Médico Veterinário
CRMV-RJ 40246

***Por tratar-se de exame complementar, este laudo deve ser avaliado por um Médico Veterinário.**



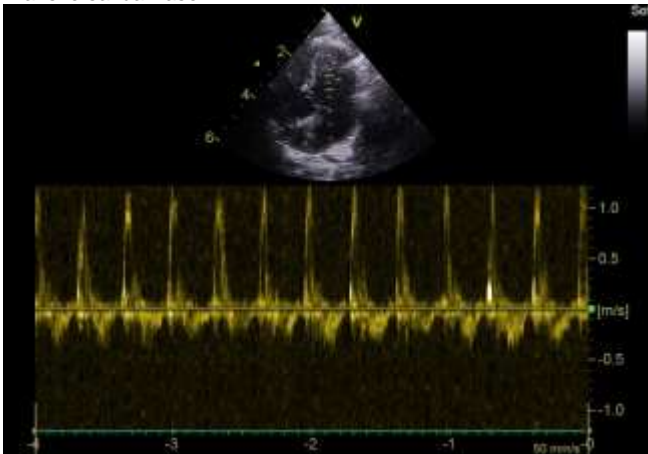
Via de Saída do VE

Transversal VE Ápice



Transversal da Base

Apical 2, 4 ou 5 câmaras



Fluxo Mitral

*Por tratar-se de exame complementar, este laudo deve ser avaliado por um Médico Veterinário.

Prezado cliente, o presente laudo e suas imagens encontram-se armazenadas em mídia digital sob o código: «Código_do_Exame»
Alternativamente, uma cópia deste laudo pode ser resgatada em www.vetcordis.com