



# Vet Cordis - Cardiologia Veterinária

Rodrigo Brum - Cardiologia Veterinária  
Cardiologia - Ecodopplercardiografia - ECG de Repouso - Holter  
ECG

## Eletrocardiograma

### Identificação

Identificação: 2017_07_25__11_18	Data: 25/07/2017 11:18:20	Peso: ---
Paciente: Tom	Idade: 9 meses	Sexo: Macho
Espécie: Canina	Raça: Maltês	
Proprietário: Ana Maria	Solicitante: ---	

### Parâmetros Observados

Eixo QRS: 72.64 °	Duração de P: 40 ms	Amplitude de P: 0.23 mV
Intervalo QTc: 177 ms	Intervalo PR: 66 ms	Duração de QRS: 56 ms
Amplitude de R: 0.47 mV		

### Comentários

Ausculata cardíaca não revela sopro ou arritmias patológicas.  
Ausculata pulmonar revela som claro pulmonar.  
Pulso femoral presente em ambas as artérias, normocinético e correspondente aos batimentos cardíacos  
Eixo elétrico médio preservado dentro da normalidade.  
Todos os parâmetros eletrocardiográficos encontram-se dentro dos seus respectivos valores fisiológicos normais.

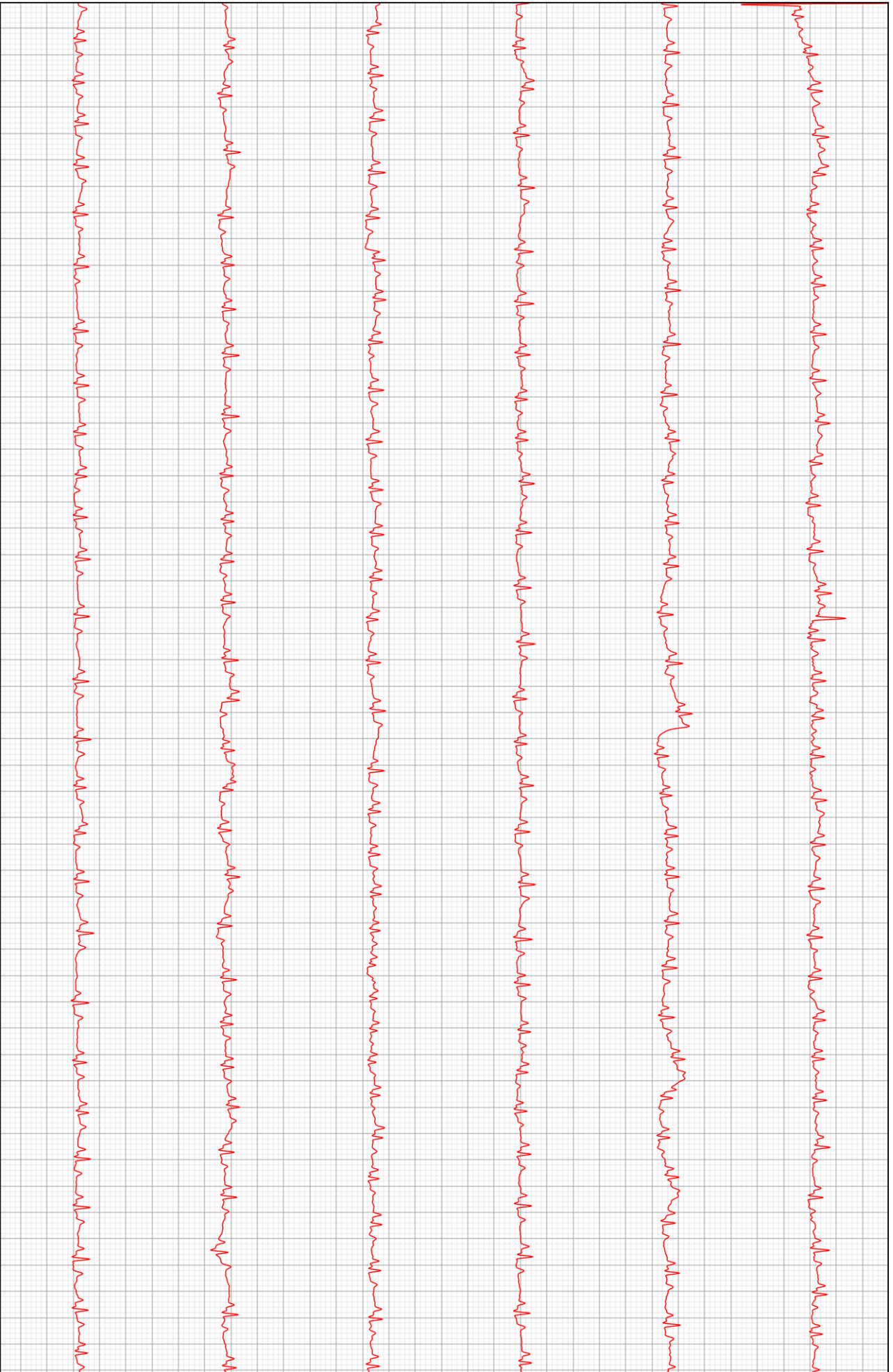
### Conclusões

Taquicardia supraventricular sustentada (estresse durante a realização do exame).  
Achados clínicos e eletrocardiográficos não apontam para o diagnóstico de cardiopatias primárias.

Dr. Rodrigo Pereira Brum  
Médico Veterinário  
CRMV-RJ 10246

Rodrigo Pereira Brum  
CRMV: RJ10246VP

Assinado eletronicamente por:



D2

