



Identificação:

Código do Exame: 13.09.17.LOUIS.FATIMA

Nome: Louis **Espécie:** Canina **Raça:** Lhasa Apso **Idade:** 12A
Sexo: M **Peso:** - Kg **Pelagem:** Branco e Dourado
Proprietário(a): Fátima Vieira **Telefone:** -
Solicitante: Dr(a) Paulo Lasmar **Origem:** PVB

Parâmetros:

VDd	-	
SIVd	0,69 cm	
VEd	2,89 cm	
PPVEd	0,60 cm	
SIVs	1,21 cm	
VEs	1,55 cm	
PPVEs	0,91 cm	
FE	79 %	
FS	46 %	33 a 46%
Ao	1,43 cm	
AE	1,91 cm	
Rel AE/AO	1,33	0,83 a 1,50
SSPE	0,38 cm	0,20 a 0,90

Comentários:

CÂMARAS ESQUERDAS:

Ventrículo esquerdo apresenta-se com dimensões normais e contratilidade segmentar preservada, apresentando parâmetros de função sistólica e diastólica preservados.

Átrio esquerdo de dimensões normais.

Aorta ascendente de diâmetro normal.

CÂMARAS DIREITAS:

Ventrículo direito com dimensões normais não evidencia alterações de contratilidade.

Átrio direito de dimensões normais.

VALVAS:

Valva mitral morfológicamente normal, com sinais de refluxo discreto ao estudo com Doppler.

Valva tricúspide morfológicamente normal, com sinais de refluxo discreto ao estudo com Doppler.

Valva aórtica morfológicamente normal, com sinais de refluxo discreto ao estudo com Doppler.

Valva pulmonar morfológicamente normal, com sinais de refluxo discreto ao estudo com Doppler.

CONTINUIDADES:

Continuidades mitro-aórtica e septo-aórtica conservadas.

Septo inter-ventricular conservado.

Septo inter-atrial conservado.

PERICÁRDIO:

Pericárdio normal

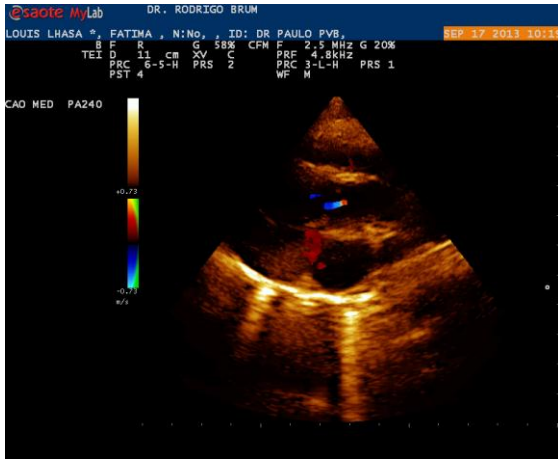Conclusões:

Insuficiência Mitro-Aórtica-Pulmonar-Tricuspidiana senil.

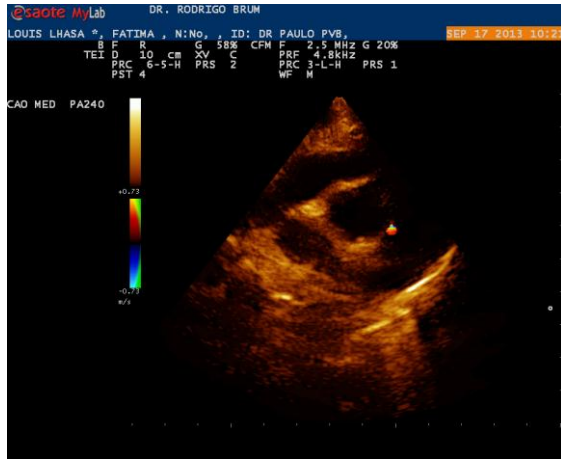Risco cirúrgico ASA II.

Dr. Rodrigo Pereira Brum, MV
CRMV-RJ:10246

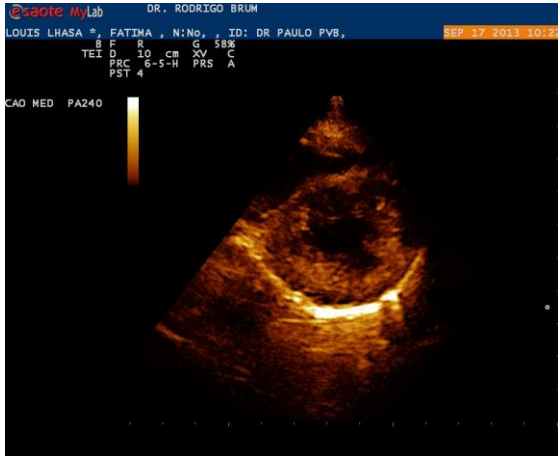*Por tratar-se de exame complementar, este laudo deve ser avaliado por um Médico Veterinário.



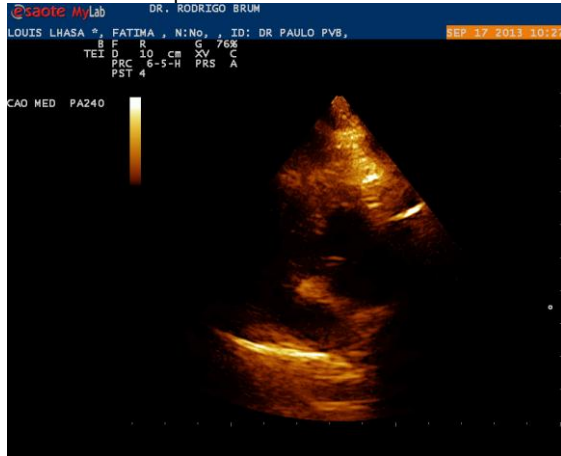Via de Saída do VE



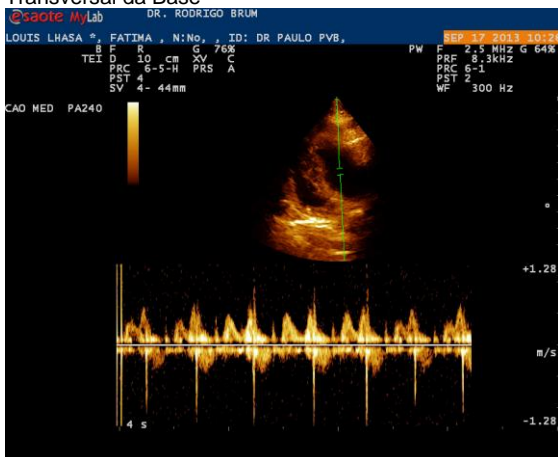
Transversal VE Ápice



Transversal da Base



Apical 2, 4 ou 5 câmaras



Fluxo de Mitral

*Por tratar-se de exame complementar, este laudo deve ser avaliado por um Médico Veterinário.