



Data: 02/09/2015

Identificação:

Código do Exame: 15.09.02.ULLY.SONIA

Nome: Ully Espécie: F Raça: SRD Idade: 14A
Sexo: F Peso: - Pelagem: Preta Solicitante: André Clínica: PVB
Proprietário(a): Sônia Regina Vaz de Andrade Telefone: 2275-5289

Parâmetros:

Esp. diast. do septo	0,31	0,3 a 0,6
Esp. diast. da parede post. do VE	0,38	0,25 a 0,6
Esp. sist. da parede post. do VE	0,66	0,43 a 0,98
Diâm. diast. do VE	1,99	1,08 a 2,14
Diâm. sist. do VE	0,66	0,4 a 1,12
Diâm. raiz aórtica	0,87	0,6 a 1,21
Átrio Esquerdo	1,12	0,7 a 1,7
Relação AE/AO	1,29	0,88 a 1,79
Fração de Encurtamento	66,8	40 a 67%
Separação Septal – Ponto E	0,07	0 a 0,2

Comentários:

CÂMARAS ESQUERDAS:

Ventrículo esquerdo de dimensões normais, com contratilidade segmentar preservada, apresentando parâmetros de função sistólica e diastólica preservados.

Átrio esquerdo de dimensões normais.

Aorta ascendente de diâmetro normal.

CÂMARAS DIREITAS:

Ventrículo direito com dimensões normais não evidencia alterações de contratilidade.

Átrio direito de dimensões normais.

VALVAS:

Valva mitral morfológicamente normal, sem sinais de refluxo significativo ao estudo com Doppler.

Valva tricúspide morfológicamente normal, sem sinais de refluxo significativo ao estudo com Doppler.

Valva aórtica morfológicamente normal, sem sinais de refluxo significativo ao estudo com Doppler.

Valva pulmonar morfológicamente normal, sem sinais de refluxo ou estenose ao estudo com Doppler.

CONTINUIDADES:

Continuidades mitro-aórtica e septo-aórtica conservadas.

Septo inter-ventricular conservado.

Septo inter-atrial conservado.

PERICÁRDIO:

Pericárdio normal.

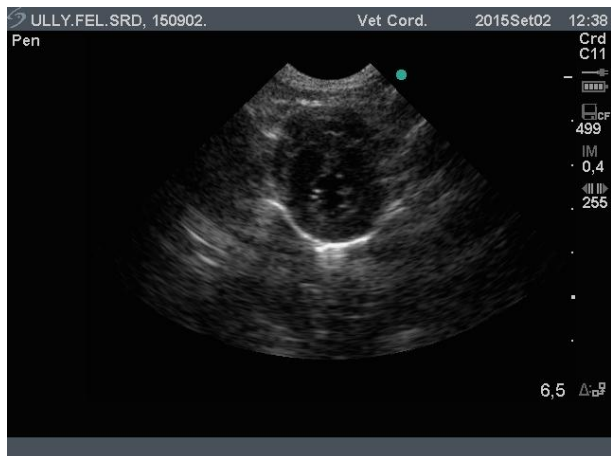
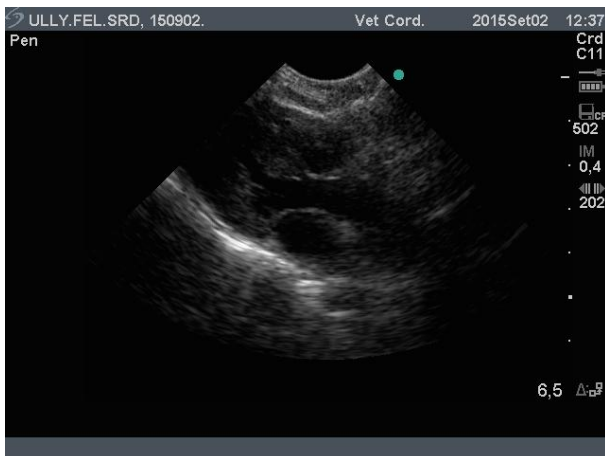
Conclusões:

Exame normal.

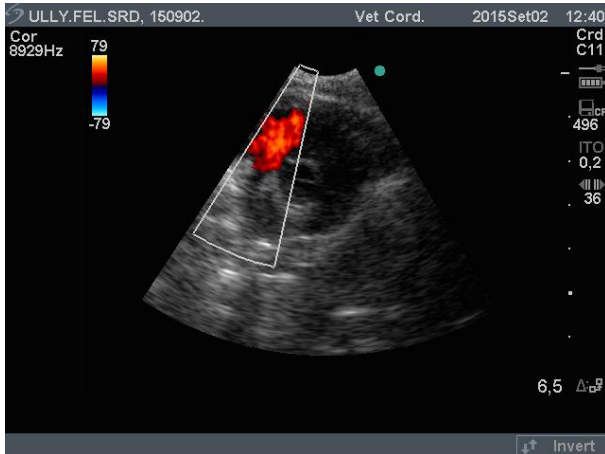
Dr. Edgard Pina, MV
CRMV-RJ: 6784

*Por tratar-se de exame complementar, este laudo deve ser avaliado por um Médico Veterinário.

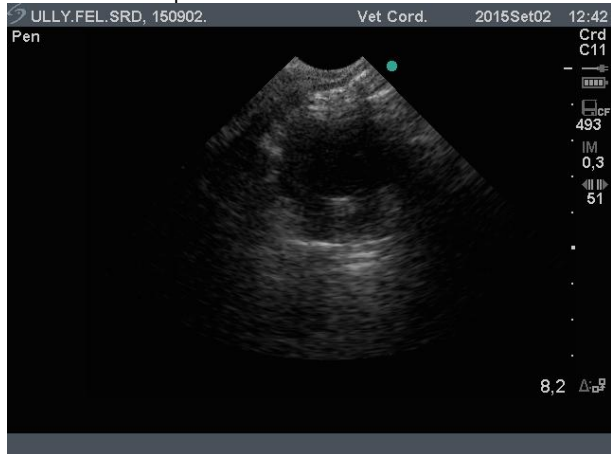Prezado cliente, o presente laudo e suas imagens encontram-se armazenadas em mídia digital sob o código: **15.09.02.ULLY.SONIA**
Alternativamente, uma cópia deste laudo pode ser resgatada em www.vetcordis.com sob o mesmo código.



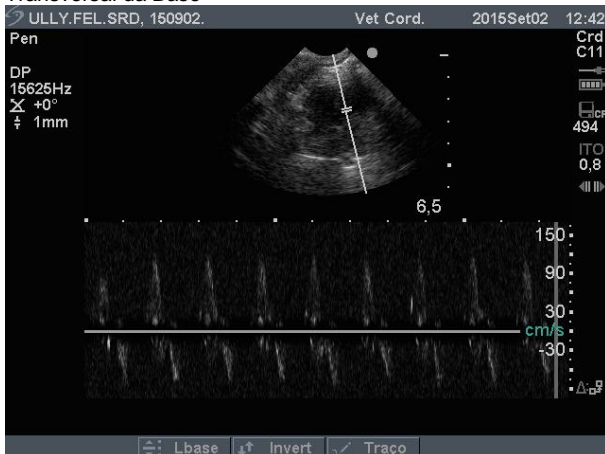
Via de Saída do VE



Transversal VE Ápice



Transversal da Base



Apical 2, 4 ou 5 câmaras

Fluxo mitral

*Por tratar-se de exame complementar, este laudo deve ser avaliado por um Médico Veterinário.

Prezado cliente, o presente laudo e suas imagens encontram-se armazenadas em mídia digital sob o código: **15.09.02.ULLY.SONIA**
Alternativamente, uma cópia deste laudo pode ser resgatada em www.vetcordis.com sob o mesmo código.