



Vet Cordis - Cardiologia Veterinária

Rodrigo Brum - Cardiologia Veterinária
Cardiologia - Ecodopplercardiografia - ECG de Repouso - Holter
ECG

Eletrocardiograma

Identificação

Identificação: 2018_06_12__10_55	Data: 12/06/2018 10:55:38	Peso: ---
Paciente: Jujuba	Idade: 9 anos e 0 mês	Sexo: Fêmea
Espécie: Canina	Raça: Yorkshire	
Proprietário: Marcia Andrea de Aquino	Solicitante: ---	

Parâmetros Observados

Eixo QRS: 27.74 °	Intervalo PR: 76 ms	Intervalo QTc: 219 ms
Amplitude de P: -0.21 mV	Duração de P: 42 ms	Duração de QRS: 58 ms
Amplitude de R: 0.33 mV		

Comentários

Ausculata cardíaca não revela sopro ou arritmias patológicas.
Ausculata pulmonar revela som claro pulmonar.
Pulso femoral presente em ambas as artérias, normocinético e correspondente aos batimentos cardíacos
Eixo elétrico médio preservado dentro da normalidade.
Todos os parâmetros eletrocardiográficos encontram-se dentro dos seus respectivos valores fisiológicos normais.

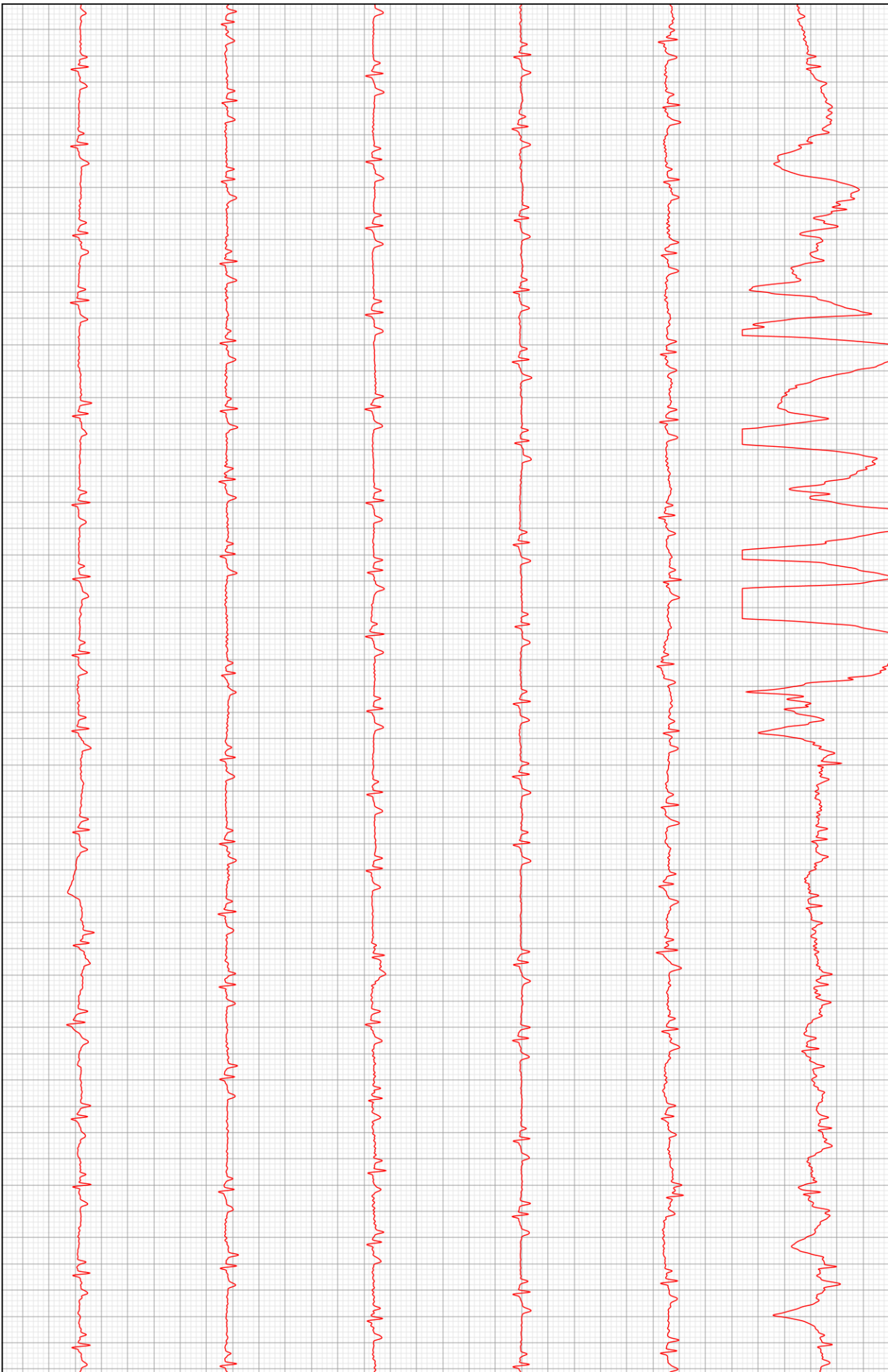
Conclusões

Sinusal normal
Achados clínicos e eletrocardiográficos não apontam para o diagnóstico de cardiopatias primárias.

Dr. Rodrigo Pereira Brum
Médico Veterinário
CRMV-RJ 10246

Rodrigo Pereira Brum
CRMV: RJ10246VP

Assinado eletronicamente por:



D2

