



Identificação:

Código do Exame: 14.12.17.FAFA.DENISE

Nome: Fafa **Espécie:** Canina **Raça:** Poodle **Idade:** 11A
Sexo: Fêmea **Peso:** Kg **Pelagem:** Champagne
Proprietário(a): Silvia Duncan **Telefone:** 2541-7129
Solicitante: Dr(a) Maurício **Origem:** Vet Vida

Parâmetros:

VDd	cm	
SIVd	0,69 cm	
VEd	2,86 cm	
PPVEd	0,69 cm	
SIVs	0,87 cm	
VEs	1,64 cm	
PPVEs	0,87 cm	
FE	75 %	
FS	42 %	33 a 46%
Ao	1,64 cm	
AE	1,73 cm	
Rel AE/AO	1,05	0,83 a 1,5
SSPE	0,26 cm	0,20 a 0,90

Comentários:

CÂMARAS ESQUERDAS:

Ventrículo esquerdo apresenta-se com dimensões normais e contratilidade segmentar preservada, apresentando parâmetros de função sistólica e diastólica preservados.

Átrio esquerdo de dimensões normais.

Aorta ascendente de diâmetro normal.

CÂMARAS DIREITAS:

Ventrículo direito com dimensões normais, não evidencia alterações de contratilidade.

Átrio direito de dimensões normais.

VALVAS:

Valva mitral morfológicamente espessada, com sinais de refluxo compensado ($V_{pico} = 5,36$ m/s e $G_{pico} = 115,1$ mmHg) ao estudo com Doppler.

Valva tricúspide morfológicamente espessada, com sinais de refluxo discreto ($V_{pico} = 2,35$ m/s, $G_{pico} = 22,3$ mmHg e PAP= 32,3 mmHg) ao estudo com Doppler.

Valva aórtica morfológicamente normal, sem sinais de refluxo ou estenose ao estudo com Doppler.

Valva pulmonar morfológicamente normal, sem sinais de refluxo ou estenose ao estudo com Doppler.

CONTINUIDADES:

Continuidades mitro-aórtica e septo-aórtica conservadas.

Septo inter-ventricular conservado.

Septo inter-atrial conservado.

PERICÁRDIO:

Pericárdio normal

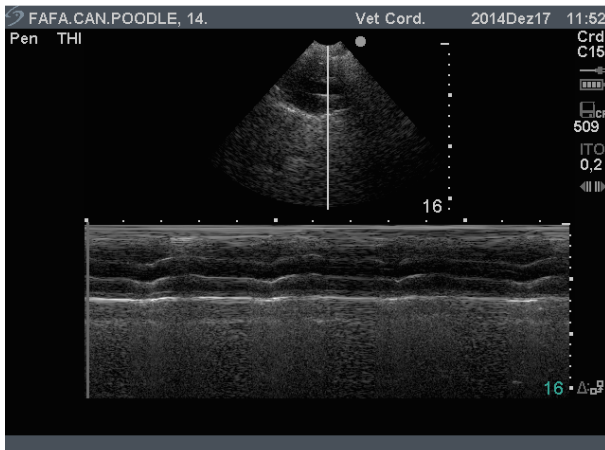
Conclusões:

Doença Valvular Degenerativa Crônica Adquirida mitro-tricuspidiana, com refluxo mitral compensado e tricuspideo discreto.

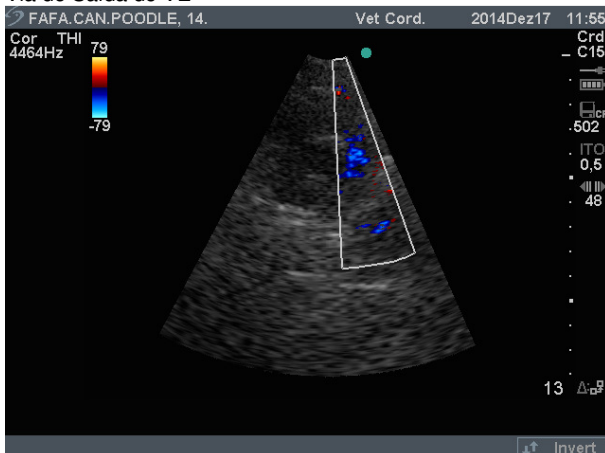
Hipertensão pulmonar discreta.

Dr. Edgard Pina, MV
CRMV-RJ: 6784

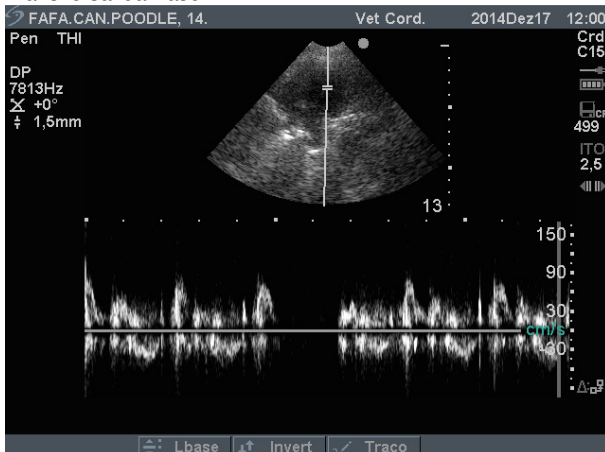
***Por tratar-se de exame complementar, este laudo deve ser avaliado por um Médico Veterinário.**



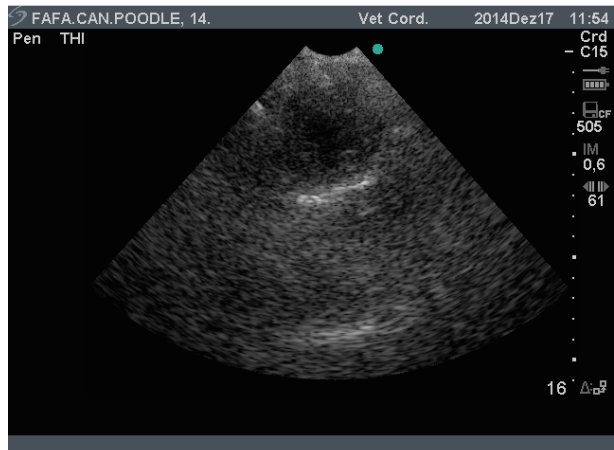
Via de Saída do VE



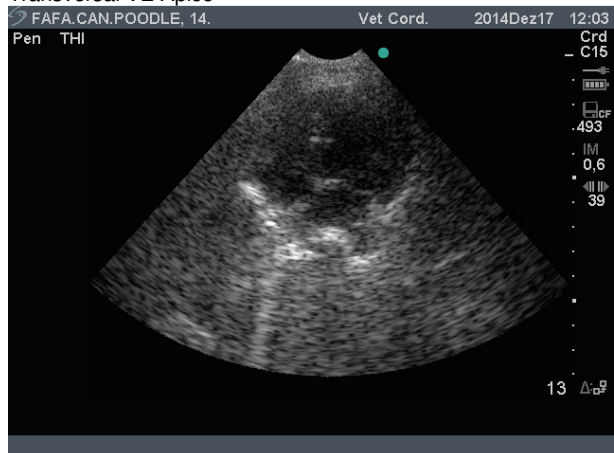
Transversal da Base



Fluxo mitral



Transversal VE Ápice



Apical 2, 4 ou 5 câmaras

*Por tratar-se de exame complementar, este laudo deve ser avaliado por um Médico Veterinário.