



Identificação:

Código do Exame: 21.03.08.SOFIA.MARCELO

Nome: Sofia **Espécie:** Canina **Raça:** Buldogue Francês **Idade:** 8a
Sexo: F **Peso:** - Kg **Pelagem:**
Proprietário(a): Marcelo Ferreira **Telefone:** -
Solicitante: Dr(a) Carolina **Origem:** Animalia

Parâmetros:

VDd	- cm
SIVd	0,97 cm
VEd	3,03 cm
PPVEd	0,88 cm
SIVs	1,18 cm
VEs	1,64 cm
PPVEs	1,00 cm
FE	78 %
FS	45 %
Ao	1,44 cm
AE	1,91 cm
Rel AE/AO	1,33
SSPE	- cm

Comentários:

CÂMARAS ESQUERDAS:

Ventrículo esquerdo apresenta-se com dimensões aumentadas contratilidade segmentar preservada, apresentando parâmetros de função sistólica e diastólica preservados.

Átrio esquerdo de dimensões normais.

Aorta ascendente de diâmetro normal.

CÂMARAS DIREITAS:

Ventrículo direito com dimensões normais, não evidencia alterações de contratilidade.

Átrio direito de dimensões normais.

VALVAS:

Valva mitral morfológicamente normal, com sinais de refluxo moderado ($V_{pico} = 5,85m/s$ $G_{pico} = 137,12mmHg$) ao estudo com Doppler.

Valva tricúspide morfológicamente normal, com sinais de refluxo discreto ($V_{pico} = 2,31m/s$) ao estudo com Doppler.

Valva aórtica morfológicamente normal, sem sinais de refluxo ou estenose ao estudo com Doppler.

Valva pulmonar morfológicamente normal, sem sinais de refluxo ou estenose ao estudo com Doppler.

CONTINUIDADES:

Continuidades mitro-aórtica e septo-aórtica conservadas.

Septo inter-ventricular conservado.

Septo inter-atrial conservado.

AVALIAÇÃO DA FUNÇÃO DIASTÓLICA:

Velocidade da onda E mitral: 0,87m/s, onda A: 0,71m/s;

Relação onda E/A: 1,24

TRIV= 55ms

AVALIAÇÃO HEMODINÂMICA:

Velocidade máxima do fluxo pulmonar: 0,74m/s, gradiente: 2,18mmHg;

Velocidade máxima do fluxo aórtico: 1,01m/s, gradiente: 4,07mmHg.

PERICÁRDIO:

Pericárdio apresentando efusão moderada.

***Por tratar-se de exame complementar, este laudo deve ser avaliado por um Médico Veterinário.**



Vet Cordis
Cardiologia Veterinária

LAUDO ECOCARDIOGRÁFICO

Ecodoppler Colorido

Cardiologia Clínica * Eletrocardiograma * Ecodopplercardiograma * Holter de ECG

Data: «Data»/2021




Conclusões:

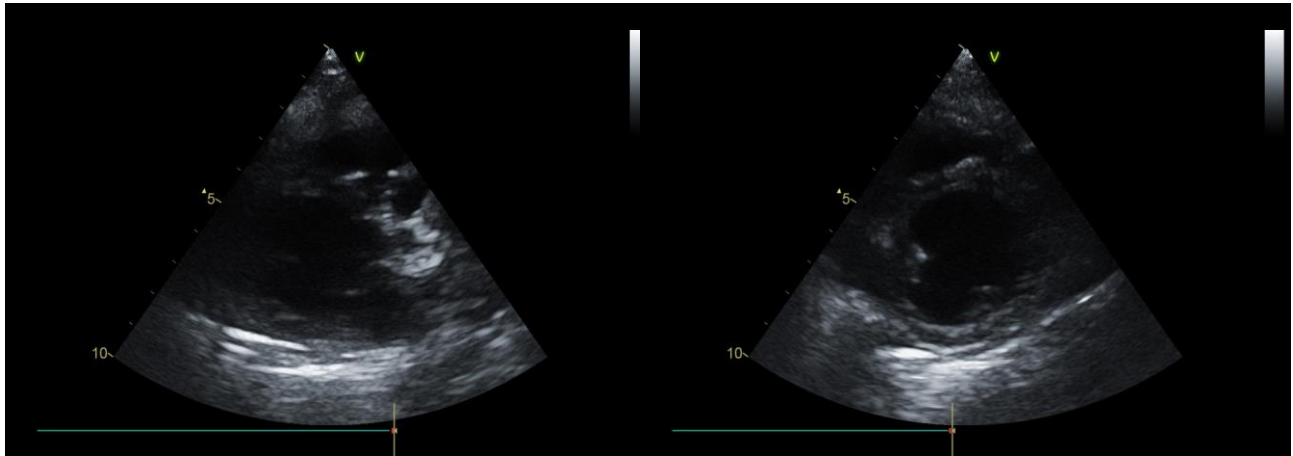
Insuficiência Mitral moderada.
Insuficiência Tricúspide discreta.
Efusão pericárdica moderada com sinais de tamponamento cardíaco.
Presença de massa em base cardíaca com invaginação para Veia Cava Cranial.
Índices de pressão de enchimento ventricular esquerdo normais.
Índices de probabilidade baixos para Hipertensão Pulmonar.


Dr. Rodrigo Pereira Brum
Médico Veterinário
CRMV-RJ 10246

***Por tratar-se de exame complementar, este laudo deve ser avaliado por um Médico Veterinário.**

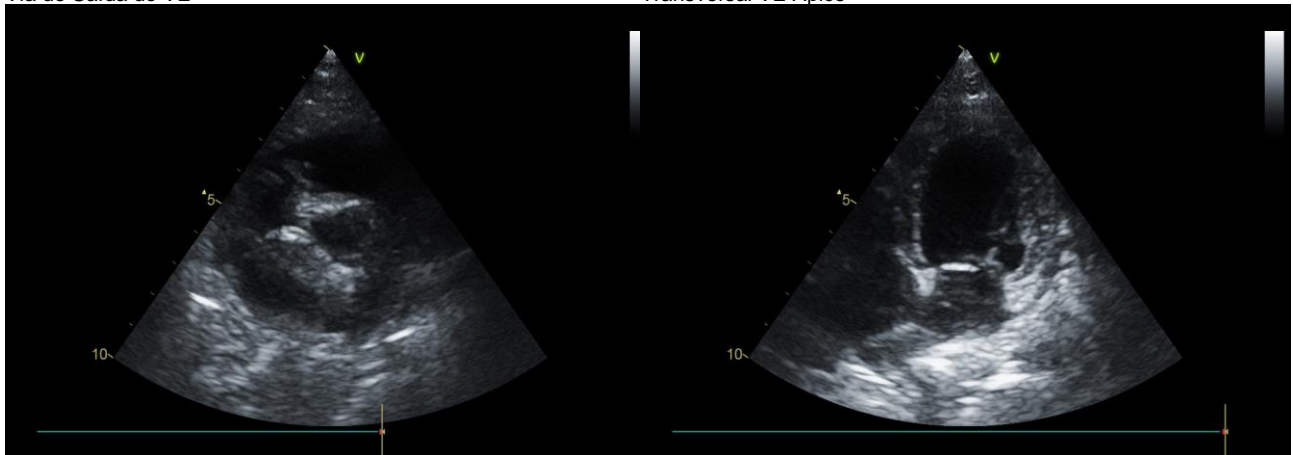
Prezado cliente, o presente laudo e suas imagens encontram-se armazenadas em mídia digital sob o código: «Código_do_Exame»
Alternativamente, uma cópia deste laudo pode ser resgatada em www.vetcordis.com

 www.vetcordis.com -  rodrigo@vetcordis.com -  Celular: (0XX21) 99129-3363



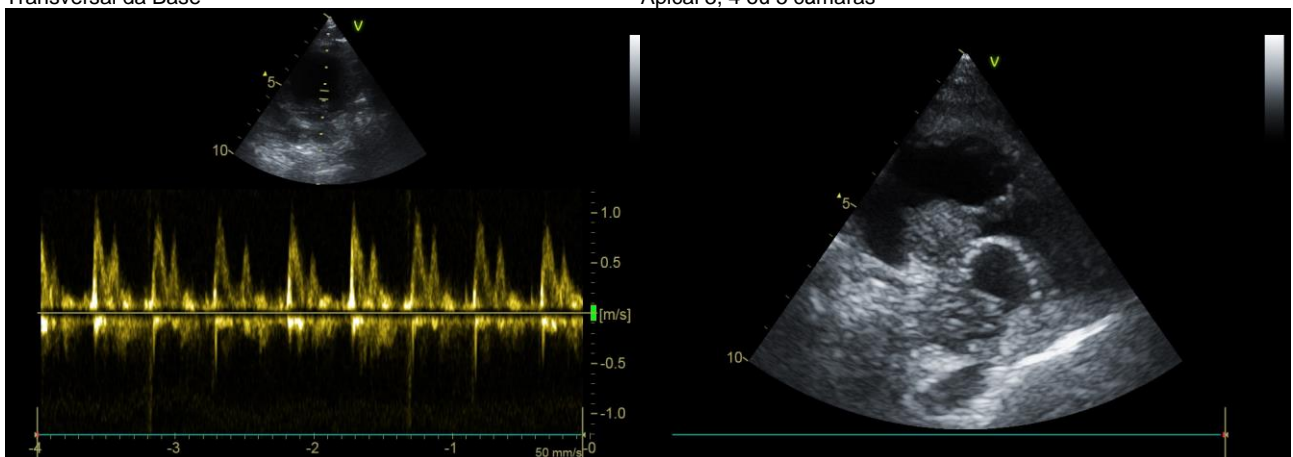
Via de Saída do VE

Transversal VE Ápice



Transversal da Base

Apical 3, 4 ou 5 câmaras



Fluxo Mitral

Outros

*Por tratar-se de exame complementar, este laudo deve ser avaliado por um Médico Veterinário.

Prezado cliente, o presente laudo e suas imagens encontram-se armazenadas em mídia digital sob o código: «Código_do_Exame»
Alternativamente, uma cópia deste laudo pode ser resgatada em www.vetcordis.com