



Vet Cordis - Cardiologia Veterinária

Rodrigo Brum - Cardiologia Veterinária
Cardiologia - Ecodopplercardiografia - ECG de Repouso - Holter
ECG

Eletrocardiograma

Identificação

Identificação: 2018_09_11__10_57	Data: 11/09/2018 10:57:17	Peso: ---
Paciente: Bela	Idade: 2 anos e 0 mês	Sexo: Macho
Espécie: Canina	Raça: Sem raça definida (SRD)	
Proprietário: Mariano Estevan	Solicitante: ---	

Parâmetros Observados

Eixo QRS: 78.13 °	Intervalo QTc: 223 ms	Intervalo PR: 84 ms
Amplitude de R: 1.04 mV	Amplitude de P: 0.16 mV	Duração de P: 42 ms
Duração de QRS: 60 ms		

Comentários

Auscultação cardíaca não revela sopro ou arritmias patológicas.
Auscultação pulmonar revela som claro pulmonar.
Pulso femoral presente em ambas as artérias, normocinético e correspondente aos batimentos cardíacos.
Eixo elétrico médio preservado dentro da normalidade.
Todos os parâmetros eletrocardiográficos encontram-se dentro dos seus respectivos valores fisiológicos normais.

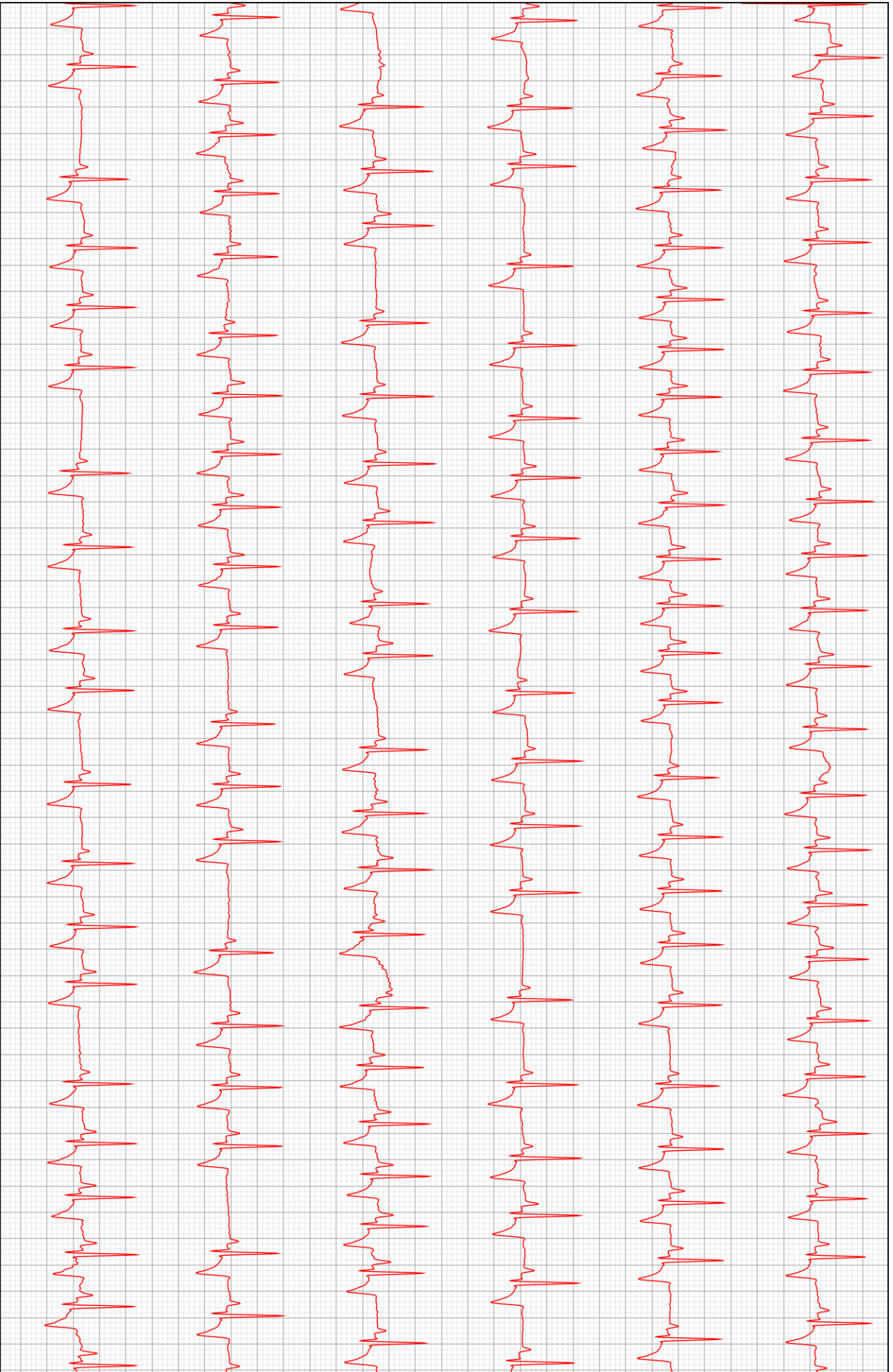
Conclusões

Sinusal normal
Achados clínicos e eletrocardiográficos não apontam para o diagnóstico de cardiopatias primárias.

Dr. Rodrigo Pereira Brum
Médico Veterinário
CRMV-RJ 10246

Rodrigo Pereira Brum
CRMV: RJ10246VP

Assinado eletronicamente por:



D2

