



Vet Cordis - Cardiologia Veterinária

Rodrigo Brum - Cardiologia Veterinária
Cardiologia - Ecodopplercardiografia - ECG de Repouso - Holter
ECG

Eletrocardiograma

Identificação

Identificação: 2018_08_21__08_03	Data: 21/08/2018 08:03:08	Peso: ---
Paciente: Felício	Idade: 7 anos e 0 mês	Sexo: Macho
Espécie: Felina	Raça: Sem raça definida (SRD)	
Proprietário: Erika Machado	Solicitante: ---	

Parâmetros Observados

Eixo QRS: 73.07 °	Intervalo QTc: 232 ms	Amplitude de P: 0.11 mV
Intervalo PR: 60 ms	Duração de P: 40 ms	Duração de QRS: 64 ms
Amplitude de R: 0.32 mV		

Comentários

Ausculata cardíaca não revela sopro ou arritmias patológicas.
Ausculata pulmonar revela som claro pulmonar.
Pulso femoral presente em ambas as artérias, normocinético e correspondente aos batimentos cardíacos
Eixo elétrico médio preservado dentro da normalidade.
Todos os parâmetros eletrocardiográficos encontram-se dentro dos seus respectivos valores fisiológicos normais.

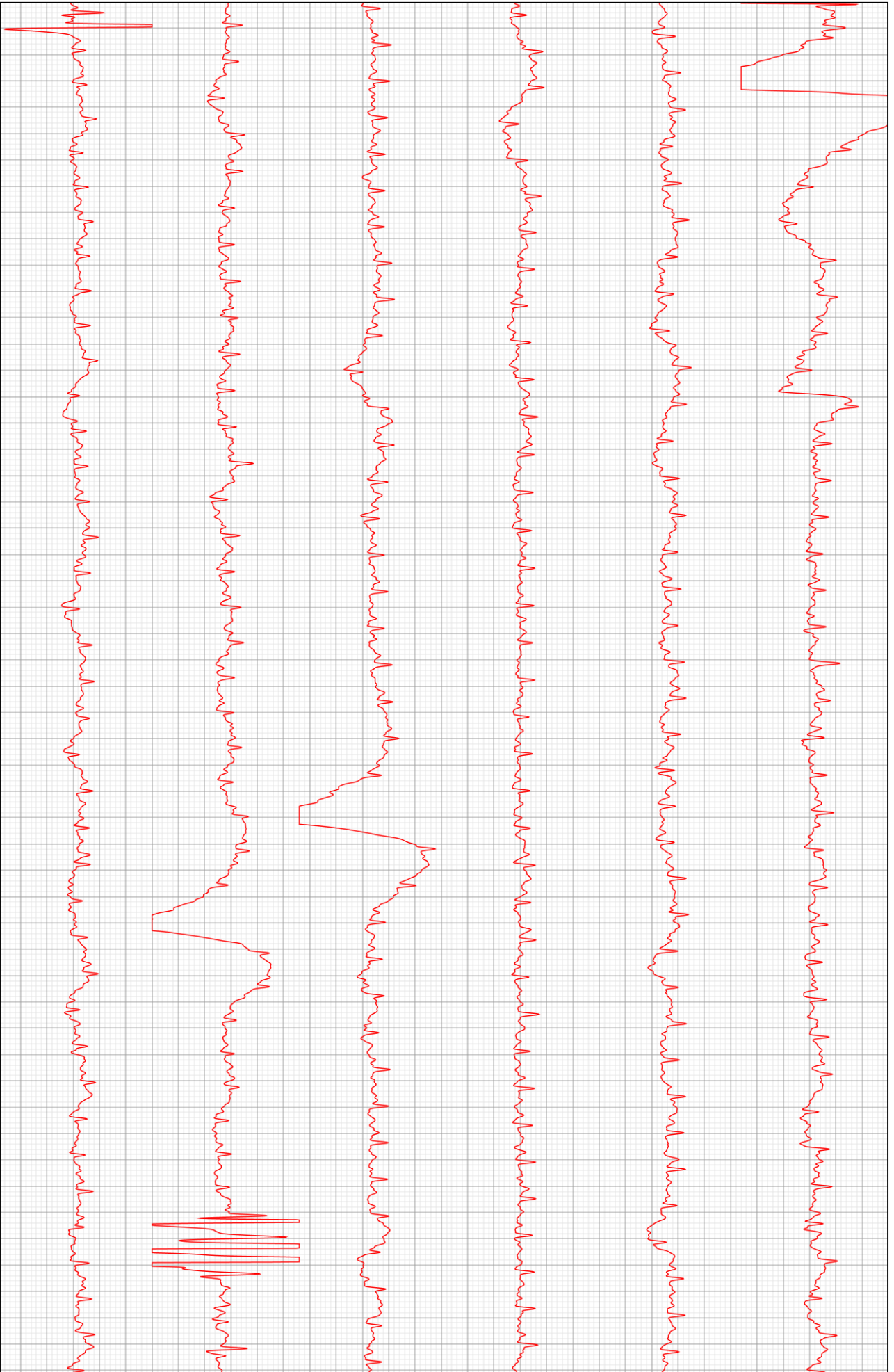
Conclusões

Sinusal normal
Achados clínicos e eletrocardiográficos não apontam para o diagnóstico de cardiopatias primárias.

Dr. Rodrigo Pereira Brum
Médico Veterinário
CRMV-RJ 10246

Rodrigo Pereira Brum
CRMV: RJ10246VP

Assinado eletronicamente por:



D2

