



Vet Cordis - Cardiologia Veterinária

Rodrigo Brum - Cardiologia Veterinária
Cardiologia - Ecodopplercardiografia - ECG de Repouso - Holter
ECG

Eletrocardiograma

Identificação

Identificação: 2018_08_17__09_03	Data: 17/08/2018 09:03:40	Peso: ---
Paciente: Scooby	Idade: 8 meses	Sexo: Macho
Espécie: Canina	Raça: Spitz Alemão Anão	
Proprietário: Raphael	Solicitante: ---	

Parâmetros Observados

Comentários

Ausculta cardíaca não revela sopro ou arritmias patológicas.
Ausculta pulmonar revela som claro pulmonar.
Pulso femoral presente em ambas as artérias, normocinético e correspondente aos batimentos cardíacos
Eixo elétrico médio preservado dentro da normalidade.
Traçado eletrocardiográfico revela um único episódio de perda da correlação 1:1 de ondas P e Complexos QRS com intervalo PR constante, caracterizando diagnóstico de Bloqueio Atrio-ventricular de II grau Mobitz tipo II.
Demais parâmetros eletrocardiográficos encontram-se dentro dos seus respectivos valores fisiológicos normais.

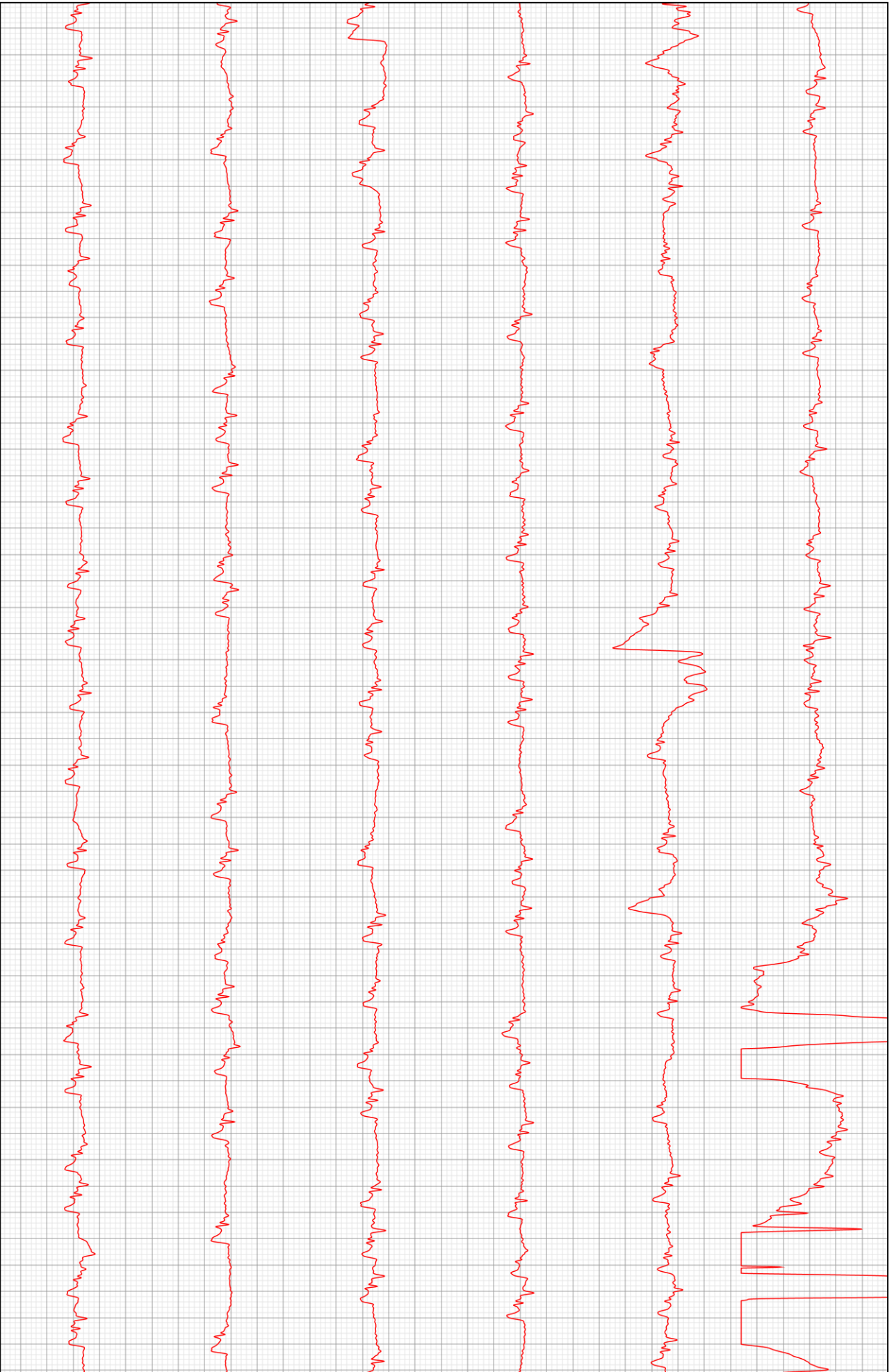
Conclusões

Arritmia sinusal com um único momento de Bloqueio Atrio-ventricular de II grau Mobitz tipo II.
Achados clínicos e eletrocardiográficos não apontam para o diagnóstico de cardiopatias primárias.

Dr. Rodrigo Pereira Brum
Médico Veterinário
CRMV-RJ 10246

Rodrigo Pereira Brum
CRMV: RJ10246VP

Assinado eletronicamente por:



D2

