



Vet Cordis - Cardiologia Veterinária

Rodrigo Brum - Cardiologia Veterinária
Cardiologia - Ecodopplercardiografia - ECG de Repouso - Holter
ECG

Eletrocardiograma

Identificação

Identificação: 2018_08_17__09_44	Data: 17/08/2018 09:44:49	Peso: ---
Paciente: Cora	Idade: 5 meses	Sexo: Fêmea
Espécie: Canina	Raça: Sem raça definida (SRD)	
Proprietário: Angelica	Solicitante: ---	

Parâmetros Observados

Eixo QRS: 54.08 °	Intervalo PR: 72 ms	Duração de P: 34 ms
Duração de QRS: 58 ms	Amplitude de R: 0.4 mV	Amplitude de P: -0.28 mV
Intervalo QTc: 198 ms		

Comentários

Ausculta cardíaca revela taquicardia (estresse).
Ausculta pulmonar revela som claro pulmonar.
Pulso femoral presente em ambas as artérias, normocinético e correspondente aos batimentos cardíacos
Eixo elétrico médio preservado dentro da normalidade.
Todos os parâmetros eletrocardiográficos encontram-se dentro dos seus respectivos valores fisiológicos normais.

Conclusões

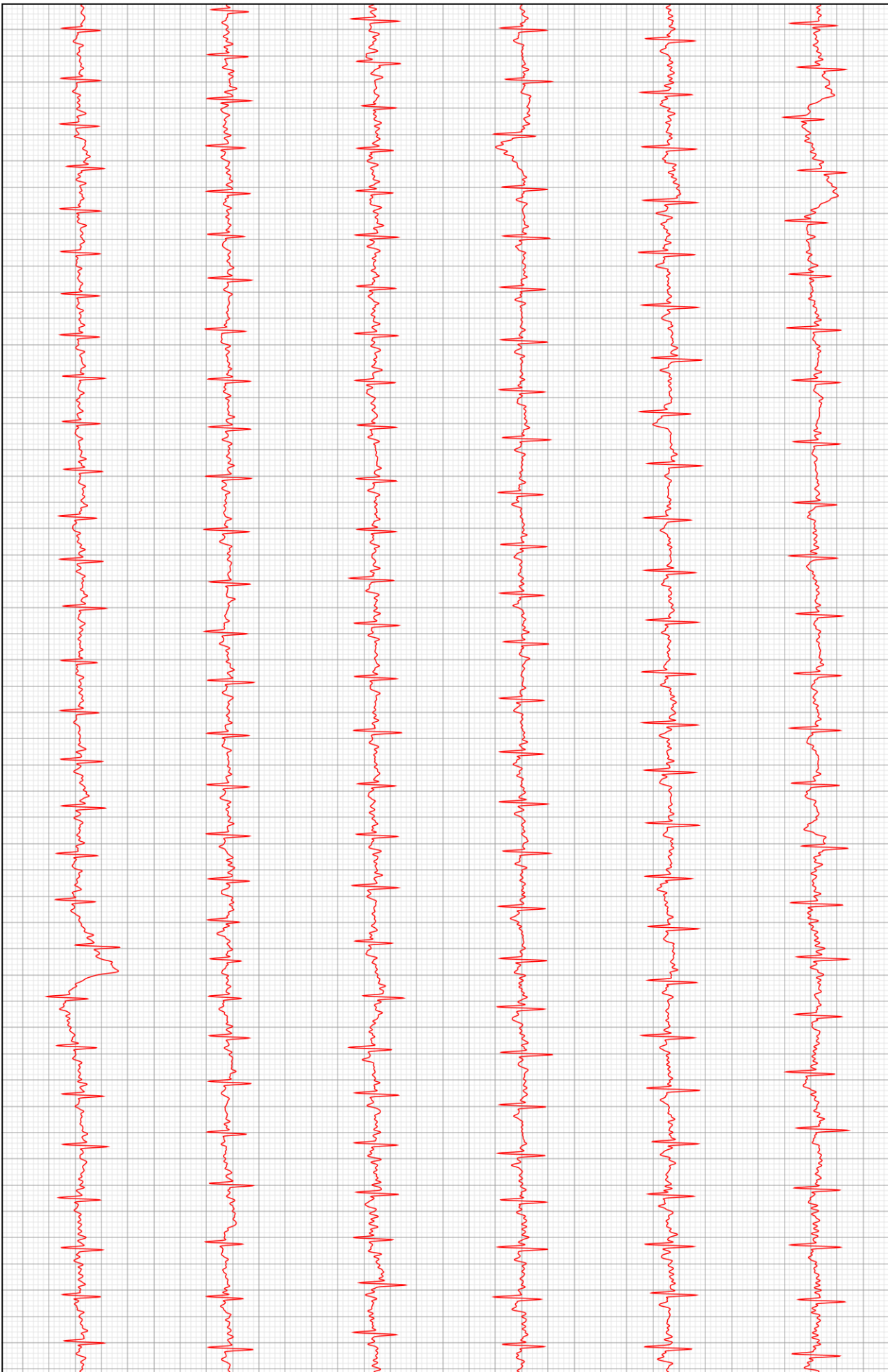
Sinusal normal
Achados clínicos e eletrocardiográficos não apontam para o diagnóstico de cardiopatias primárias.



Dr. Rodrigo Pereira Brum
Médico Veterinário
CRMV-RJ 10246

Rodrigo Pereira Brum
CRMV: RJ10246VP

Assinado eletronicamente por:



D2

