

# Eletrocardiograma

## Identificação

Identificação: 2020\_03\_12\_\_09\_46

Data: 12/03/2020 09:46:49

Peso: 0,0 kg

Paciente: Lara

Idade: 10 anos e 3 meses

Sexo: Fêmea

Espécie: Canina

Raça: Labrador Retriever

Proprietário: Pillar Cafe

Solicitante: ---

## Parâmetros Observados

Eixo QRS: 83.57 °

Intervalo PR: 120 ms

Amplitude de P: 0.25 mV

Duração de P: 62 ms

Intervalo QTc: 206 ms

Duração de QRS: 70 ms

Amplitude de R: 1.84 mV

## Comentários

Ausculta cardíaca não revela sopro ou arritmias patológicas.

Ausculta pulmonar revela som claro e pulmonar.

Pulso femoral presente em ambas artérias, normocinéticos e correspondentes aos batimentos cardíacos.

Eixo elétrico médio preservado dentro da normalidade.

Traçado eletrocardiográfico revela aumento na duração da onda P, sugerindo sobrecarga atrial esquerda.

Demais parâmetros eletrocardiográficos encontram-se dentro dos seus respectivos valores fisiológicos normais

## Conclusões

Arritmia sinusal com marcapasso migratório

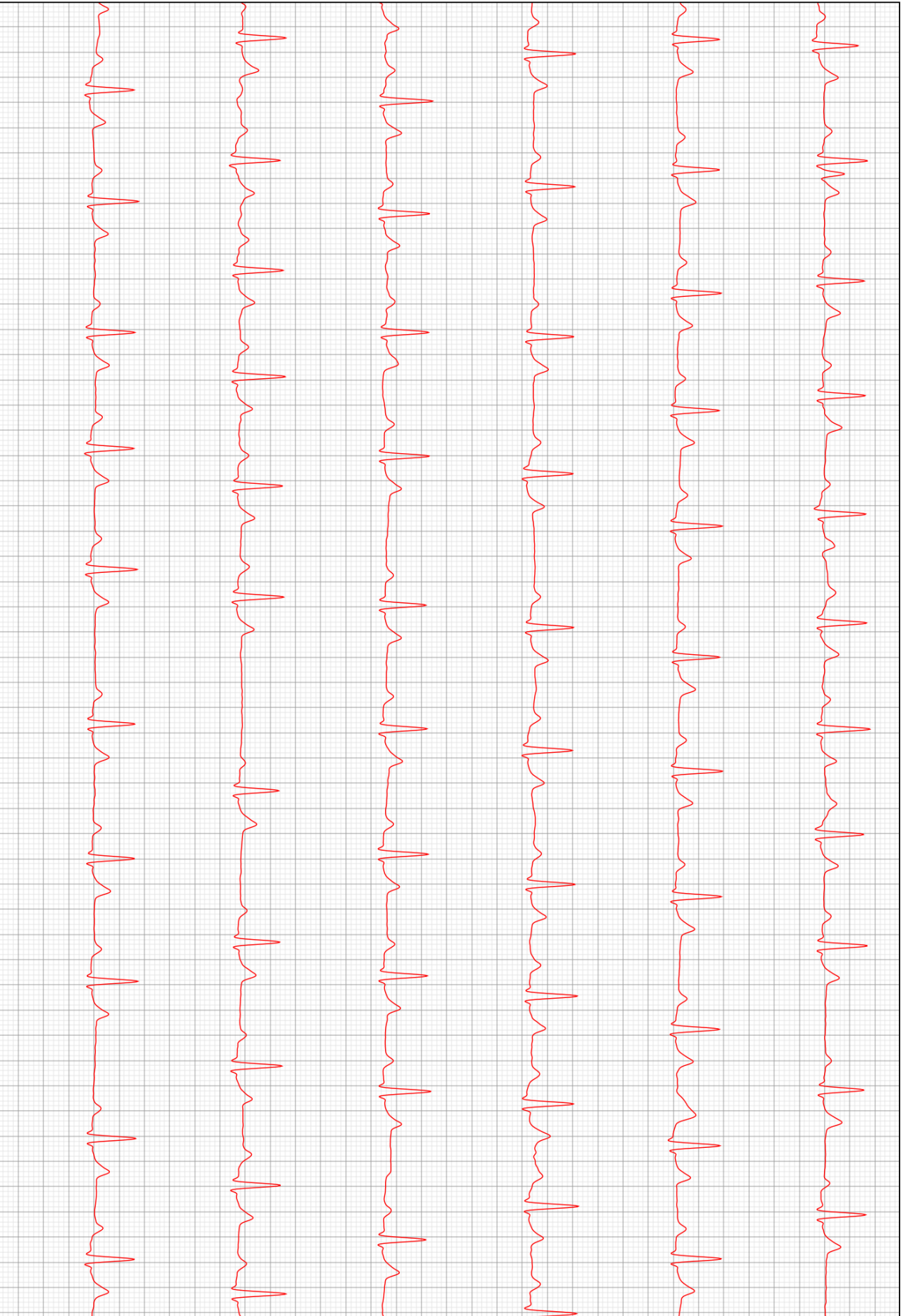
Achados clínicos e eletrocardiográficos não concluem pela presença de cardiopatias primárias.



Dr. Rodrigo Pereira Brum  
Médico Veterinário  
CRMV-RJ 10246

Rodrigo Pereira Brum  
CRMV: RJ10246VP

Assinado eletronicamente por:



D2

