



# Vet Cordis - Cardiologia Veterinária

Rodrigo Brum - Cardiologia Veterinária  
Cardiologia - Ecodopplercardiografia - ECG de Repouso - Holter  
ECG

## Eletrocardiograma

### Identificação

Identificação: 2017_12_22__09_38	Data: 22/12/2017 09:38:36	Peso: ---
Paciente: Linda	Idade: 12 anos e 0 mês	Sexo: Fêmea
Espécie: Canina	Raça: Labrador Retriever	
Proprietário: Alan	Solicitante: ---	

### Parâmetros Observados

Eixo QRS: -33.02 °	Duração de QRS: 62 ms	Duração de P: 48 ms
Intervalo PR: 98 ms	Intervalo QTc: 206 ms	Amplitude de P: 0.13 mV
Amplitude de R: 0.01 mV		

### Comentários

Ausculata cardíaca não revela sopro ou arritmias patológicas.  
Ausculata pulmonar revela som claro pulmonar.  
Pulso femoral presente em ambas as artérias, normocinético e correspondente aos batimentos cardíacos  
Eixo elétrico médio desviado a esquerda  
Todos os parâmetros eletrocardiográficos encontram-se dentro dos seus respectivos valores fisiológicos normais.

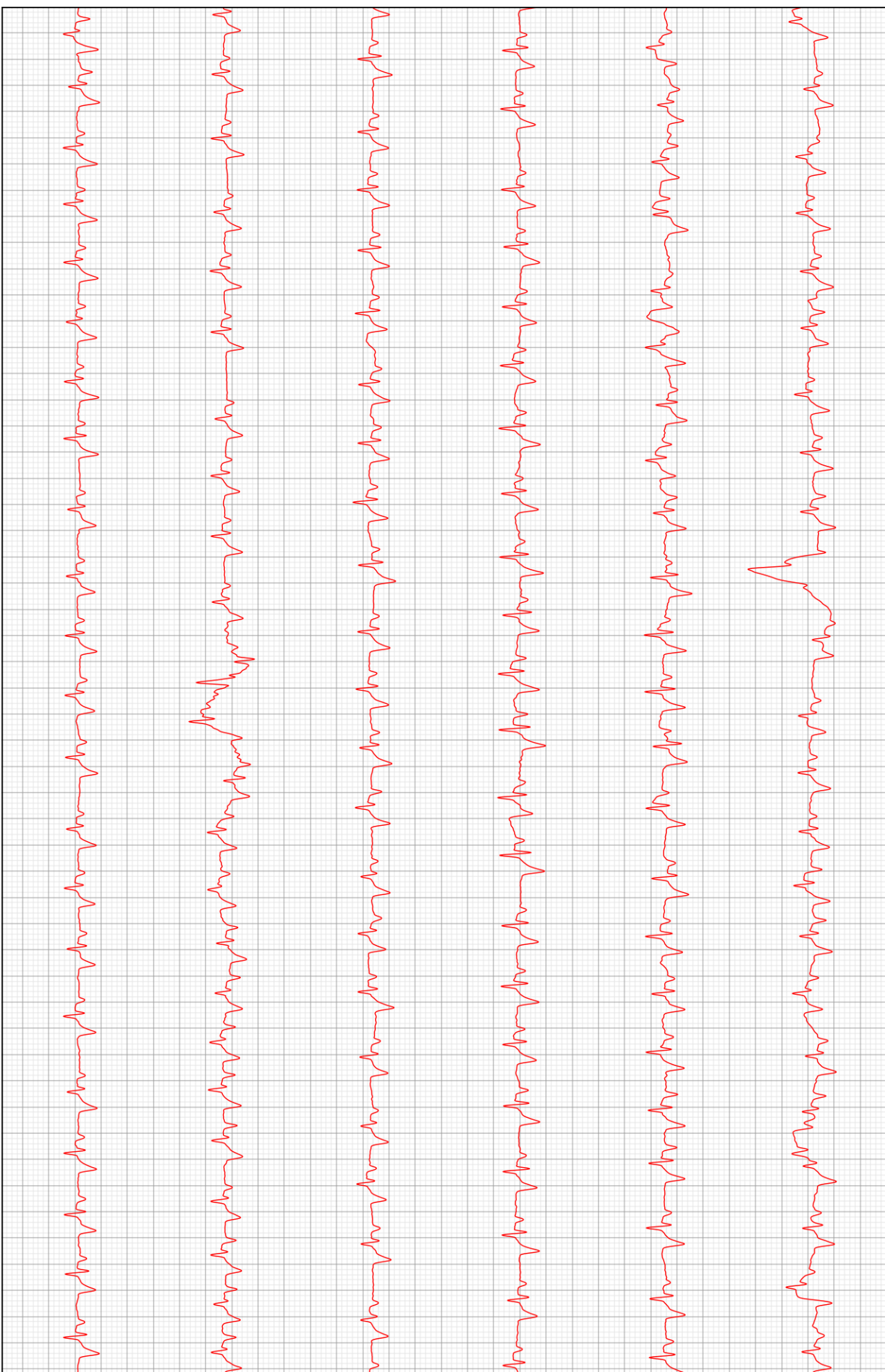
### Conclusões

Bloqueio Divisional

  
Dr. Rodrigo Pereira Brum  
Médico Veterinário  
CRMV-RJ 10246

Rodrigo Pereira Brum  
CRMV: RJ10246VP

Assinado eletronicamente por:



D2

