



Vet Cordis - Cardiologia Veterinária

Rodrigo Brum - Cardiologia Veterinária
Cardiologia - Ecodopplercardiografia - ECG de Repouso - Holter
ECG

Eletrocardiograma

Identificação

Identificação: 2018_06_15__08_47	Data: 15/06/2018 08:47:26	Peso: ---
Paciente: Lulu	Idade: 1 ano e 0 mês	Sexo: Fêmea
Espécie: Canina	Raça: Sem raça definida (SRD)	
Proprietário: Raquel Timponi	Solicitante: ---	

Parâmetros Observados

Eixo QRS: 20.16 °	Duração de P: 44 ms	Intervalo PR: 78 ms
Amplitude de R: 0.61 mV	Intervalo QTc: 205 ms	Amplitude de P: 0.27 mV
Duração de QRS: 66 ms		

Comentários

Ausculata cardíaca não revela sopro ou arritmias patológicas.
Ausculata pulmonar revela som claro pulmonar.
Pulso femoral presente em ambas as artérias, normocinético e correspondente aos batimentos cardíacos
Eixo elétrico médio preservado dentro da normalidade.
Todos os parâmetros eletrocardiográficos encontram-se dentro dos seus respectivos valores fisiológicos normais.

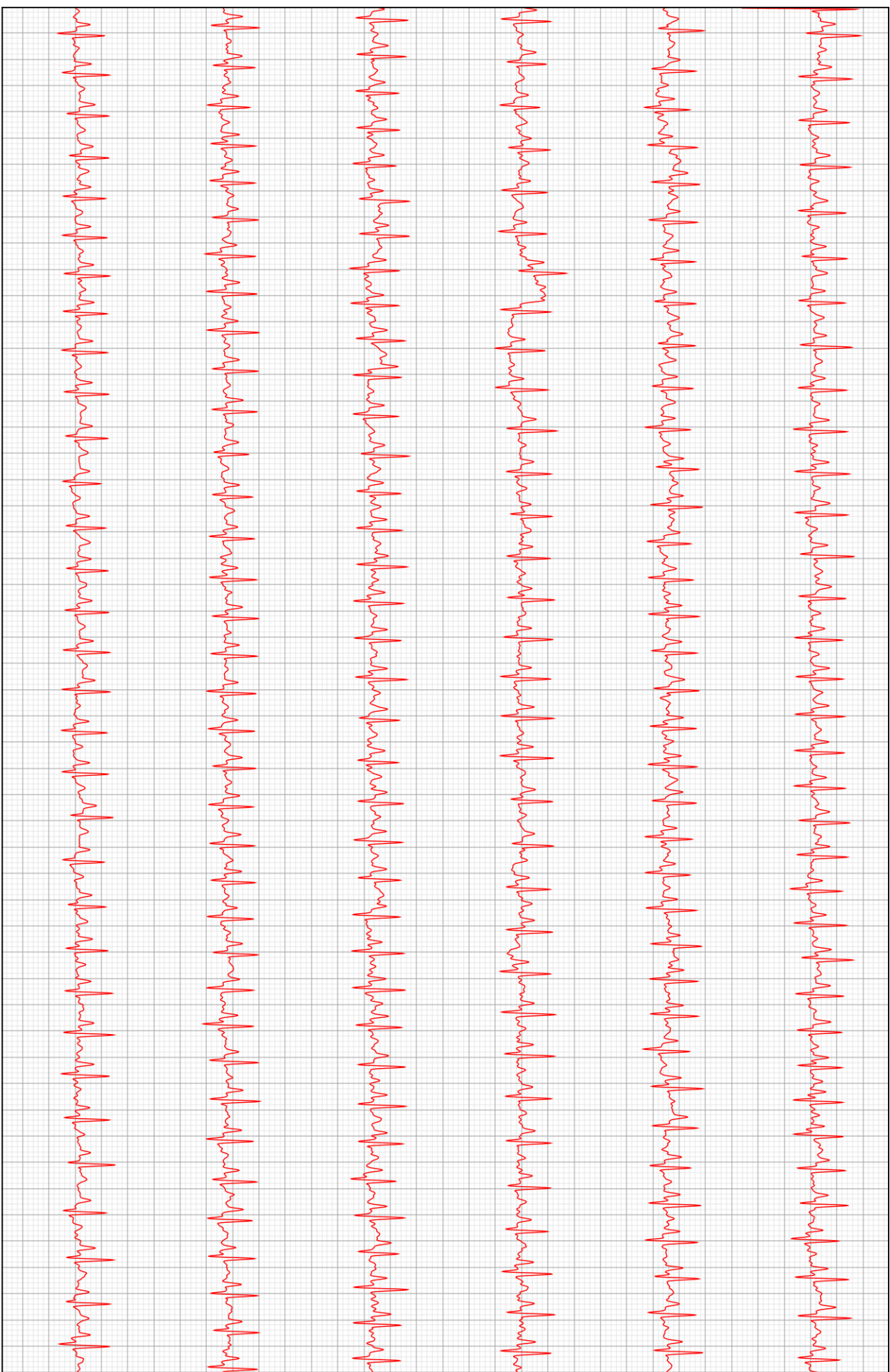
Conclusões

Sinusal normal
Achados clínicos e eletrocardiográficos não apontam para o diagnóstico de cardiopatias primárias.

Dr. Rodrigo Pereira Brum
Médico Veterinário
CRMV-RJ 10246

Rodrigo Pereira Brum
CRMV: RJ10246VP

Assinado eletronicamente por:



D2

