



# Vet Cordis - Cardiologia Veterinária

Rodrigo Brum - Cardiologia Veterinária  
Cardiologia - Ecodopplercardiografia - ECG de Repouso - Holter  
ECG

## Eletrocardiograma

### Identificação

Identificação: 2019_10_17__11_21	Data: 17/10/2019 11:21:14	Peso: 0,0 kg
Paciente: Rebeca	Idade: 5 anos e 0 mês	Sexo: Fêmea
Espécie: Canina	Raça: Spitz Alemão	
Proprietário: Renata Suassuna	Solicitante: ---	

### Parâmetros Observados

Eixo P: 82.32 °	Duração de QRS: 58 ms	Duração de P: 40 ms
Amplitude de R: 1.79 mV	Intervalo PR: 84 ms	Intervalo QTc: 208 ms
Amplitude de P: 0.34 mV		

### Comentários

Ausculta cardíaca não revela sopro ou arritmias patológicas.  
Ausculta pulmonar revela som claro e pulmonar.  
Pulso femoral presente em ambas artérias, normocinéticos e correspondentes aos batimentos cardíacos.  
Eixo elétrico médio preservado dentro da normalidade.  
Todos os parâmetros eletrocardiográficos encontram-se dentro dos seus respectivos valores fisiológicos normais.

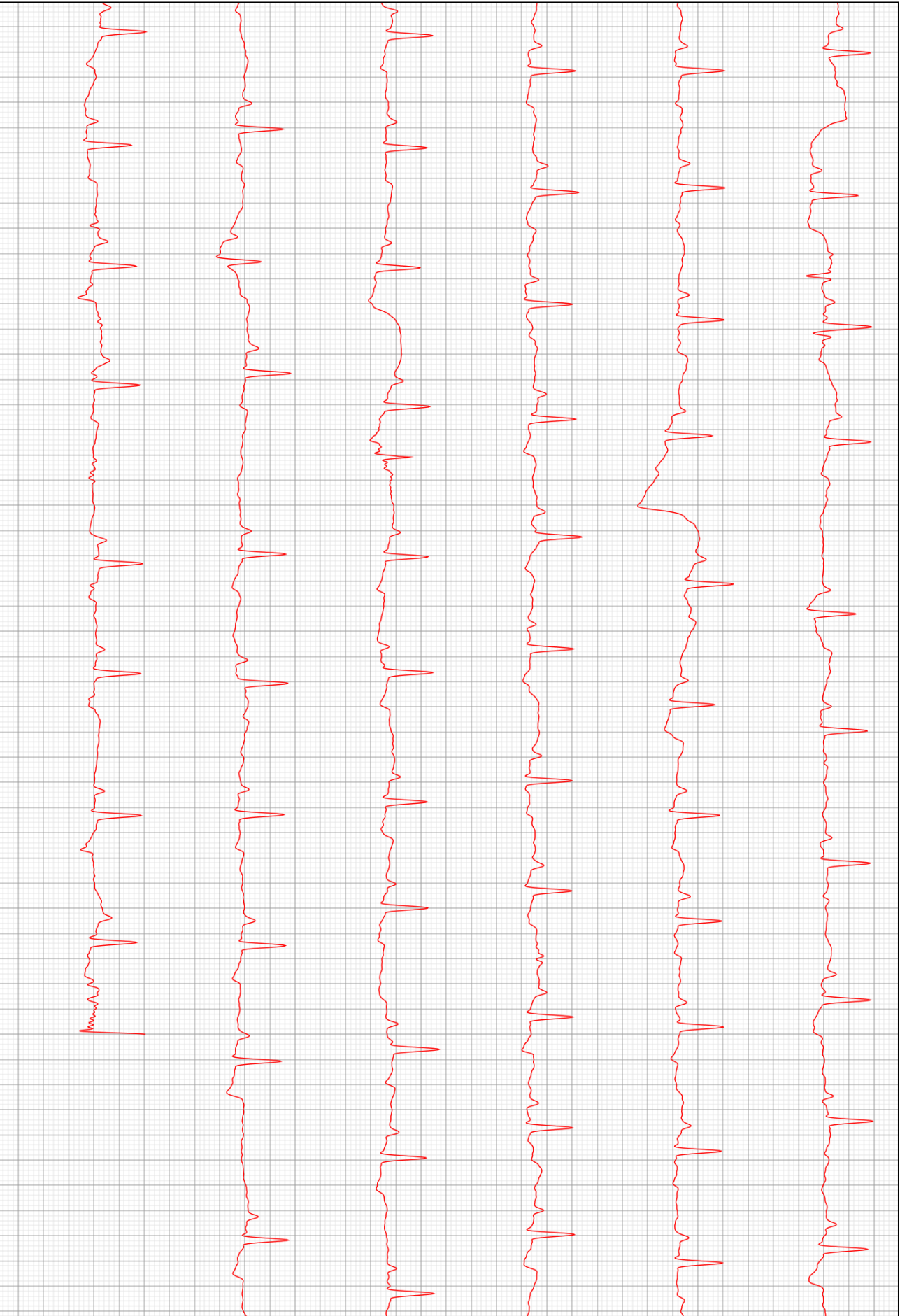
### Conclusões

Arritmia sinusual  
Achados clínicos e eletrocardiográficos não concluem pela presença de cardiopatias primárias.

  
Dr. Rodrigo Pereira Brum  
Médico Veterinário  
CRMV-RJ 10246

Rodrigo Pereira Brum  
CRMV: RJ10246VP

Assinado eletronicamente por:



D2

