



Vet Cordis - Cardiologia Veterinária

Rodrigo Brum - Cardiologia Veterinária
Cardiologia - Ecodopplercardiografia - ECG de Repouso - Holter
ECG

Eletrocardiograma

Identificação

Identificação: 2020_04_22__10_11	Data: 22/04/2020 10:11:34	Peso: 0,0 kg
Paciente: Cherie	Idade: 4 anos e 0 mês	Sexo: Fêmea
Espécie: Canina	Raça: Chihuahua	
Proprietário: Sani Uchoa	Solicitante: ---	

Parâmetros Observados

Eixo QRS: -3.99 °	Duração de T: 58 ms	Amplitude de R: 0.38 mV
Duração de QRS: 64 ms	Intervalo PR: 64 ms	Amplitude de P: 0.28 mV
Intervalo QTc: 213 ms		

Comentários

Ausculata cardíaca não revela sopro ou arritmias patológicas.
Ausculata pulmonar revela som claro pulmonar.
Pulso femural presente em ambas as artérias, normocinéticos e correspondentes aos batimentos cardíacos.
Eixo elétrico médio desviado à esquerda
Todos os parâmetros eletrocardiográficos encontram-se dentro dos seus respectivos valores fisiológicos normais.

Conclusões

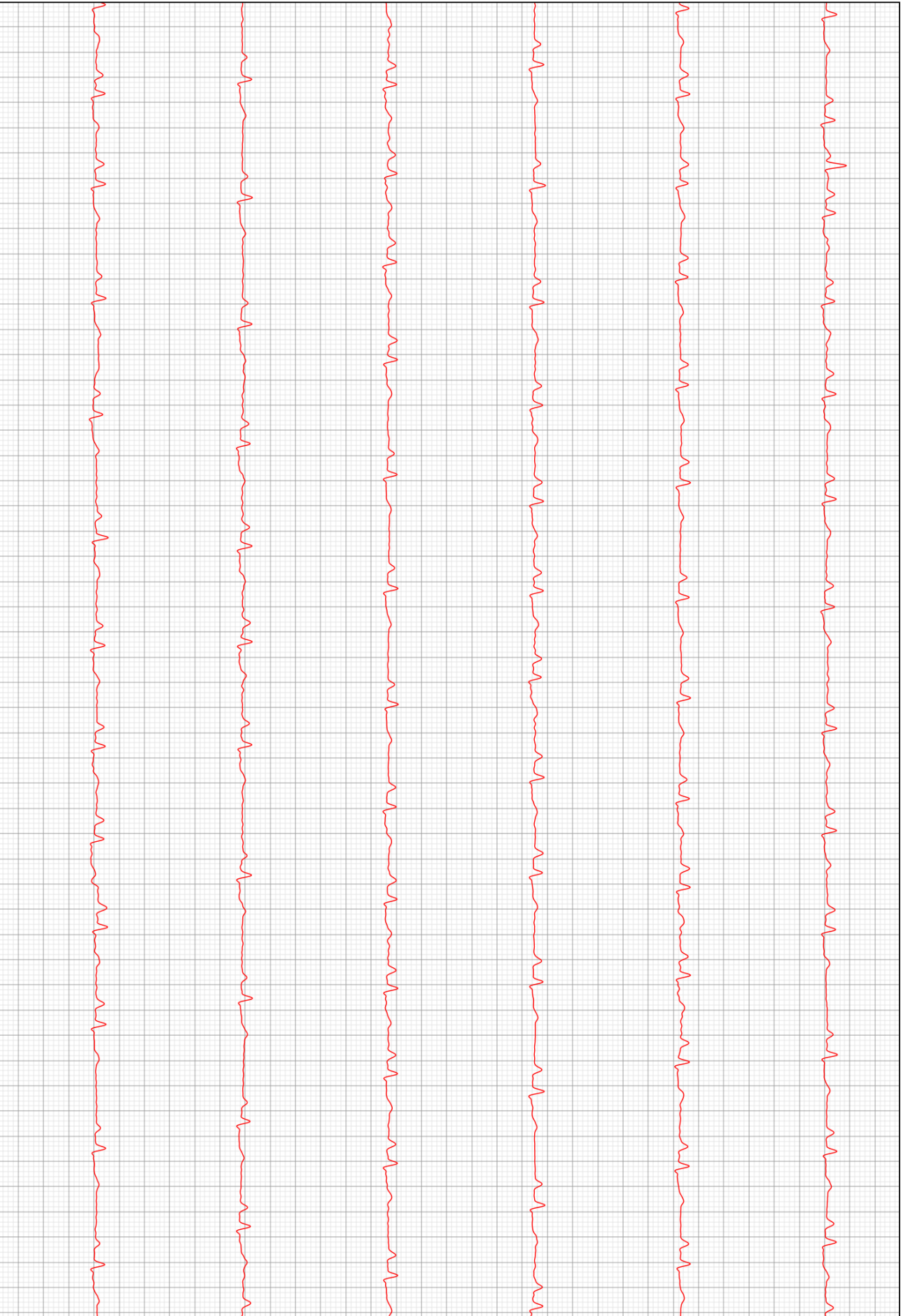
Sinusal normal.
Achados clínicos e eletrocardiográficos não concluem pela presença de cardiopatias primárias.



Dr. Rodrigo Pereira Brum
Médico Veterinário
CRMV-RJ 10246

Rodrigo Pereira Brum
CRMV: RJ10246VP

Assinado eletronicamente por:



D2

