



# Vet Cordis - Cardiologia Veterinária

Rodrigo Brum - Cardiologia Veterinária  
Cardiologia - Ecodopplercardiografia - ECG de Repouso - Holter  
ECG

## Eletrocardiograma

### Identificação

Identificação: 2017_10_06__08_32	Data: 06/10/2017 08:32:35	Peso: ---
Paciente: Thor	Idade: 3 anos e 0 mês	Sexo: Macho
Espécie: Canina	Raça: Shih-Tzu	
Proprietário: Marcela Santos	Solicitante: ---	

### Parâmetros Observados

Eixo QRS: 64.23 °	Amplitude de R: 0.57 mV	Amplitude de P: 0.22 mV
Intervalo QTc: 181 ms	Intervalo PR: 68 ms	Duração de QRS: 62 ms

### Comentários

Ausculta cardíaca não revela sopro ou arritmias patológicas.  
Ausculta pulmonar revela som claro pulmonar.  
Pulso femoral presente em ambas as artérias, normocinético e correspondente aos batimentos cardíacos  
Eixo elétrico médio preservado dentro da normalidade.  
Todos os parâmetros eletrocardiográficos encontram-se dentro dos seus respectivos valores fisiológicos normais.

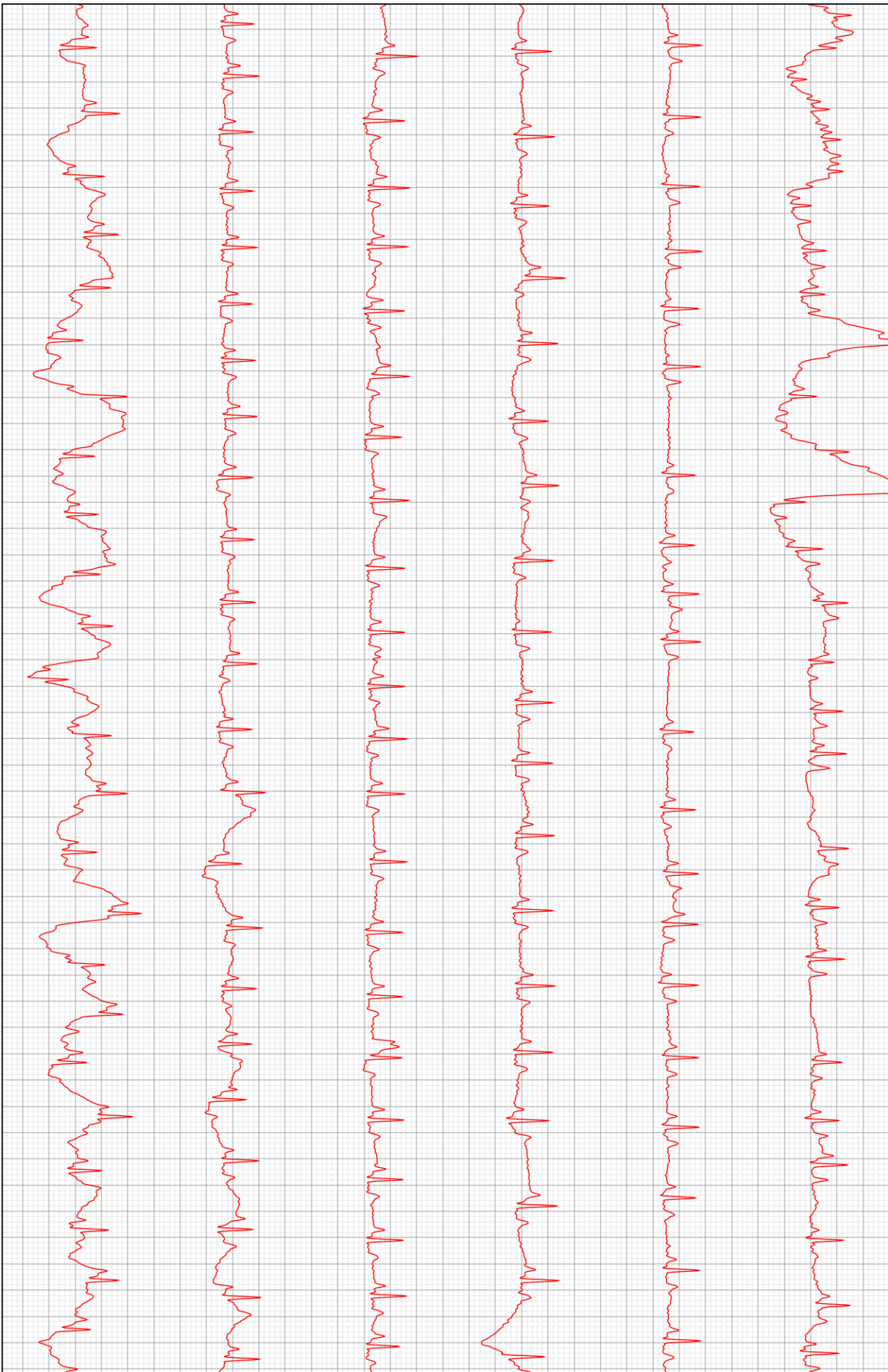
### Conclusões

Sinusal normal  
Achados clínicos e eletrocardiográficos não apontam para o diagnóstico de cardiopatias primárias.

Dr. Rodrigo Pereira Brum  
Médico Veterinário  
CRMV-RJ 10246

Rodrigo Pereira Brum  
CRMV: RJ10246VP

Assinado eletronicamente por:



D2

