



Vet Cordis - Cardiologia Veterinária

Rodrigo Brum - Cardiologia Veterinária
Cardiologia - Ecodopplercardiografia - ECG de Repouso - Holter
ECG

Eletrocardiograma

Identificação

Identificação: 2020_03_18__08_42	Data: 18/03/2020 08:42:31	Peso: 0,0 kg
Paciente: Chica	Idade: 8 meses	Sexo: Fêmea
Espécie: Canina	Raça: Shih Tzu	
Proprietário: Suely	Solicitante: ---	

Parâmetros Observados

Eixo QRS: 80.73 °	Amplitude de P: 0.19 mV	Duração de P: 36 ms
Duração de QRS: 58 ms	Amplitude de R: 0.77 mV	Intervalo PR: 76 ms
Intervalo QTc: 184 ms		

Comentários

Ausulta cardíaca revela sopro sistólico grau I/VI audível em foco mitral
Ausulta pulmonar revela som claro pulmonar.
Pulso femoral presente em ambas as artérias, normocinéticos e correspondente aos batimentos cardíacos.
Eixo elétrico médio preservado dentro da normalidade.
Todos os parâmetros eletrocardiográficos encontram-se dentro dos seus respectivos valores fisiológicos normias.

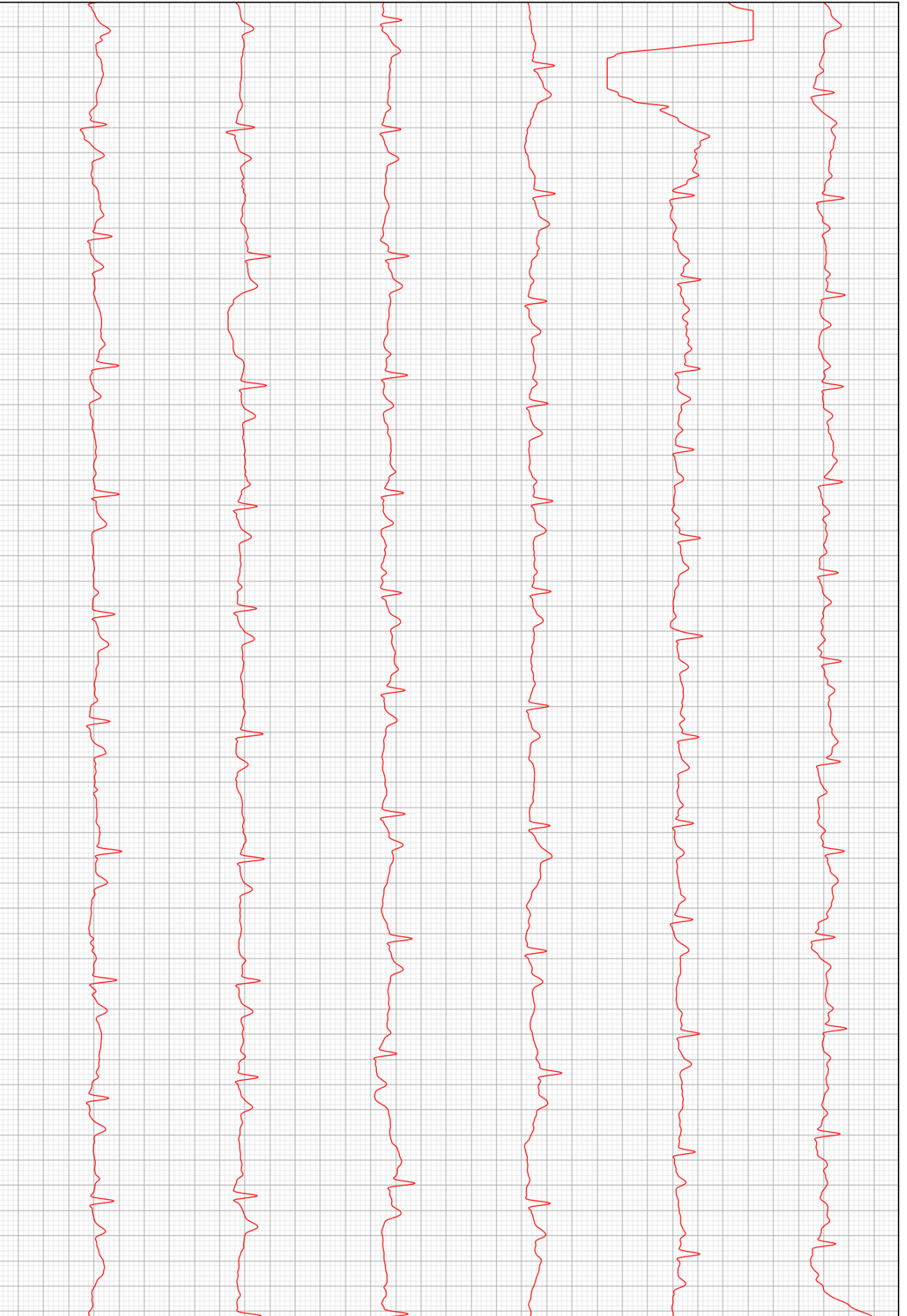
Conclusões

sinusal normal.
Achados clínicos e eletrocardiográficos apontam para o diagnóstico de insuficiência valvar discreta.

Dr. Rodrigo Pereira Brum
Médico Veterinário
CRMV-RJ 10246

Rodrigo Pereira Brum
CRMV: RJ10246VP

Assinado eletronicamente por:



D2

