



Identificação:

Código do Exame: 19.10.16.PRINCESA.FERNANDA

Nome: Princesa **Espécie:** Canina **Raça:** SRD **Idade:** 5a
Sexo: F **Peso:** - Kg **Pelagem:** -
Proprietário(a): Fernanda Serpade **Telefone:** -
Solicitante: Dr(a) Rodrigo **Origem:** Animália

Parâmetros:

VDd	- cm
SIVd	0,6 cm
VEd	3,4 cm
PPVEd	0,9 cm
SIVs	1,1 cm
VEs	1,9 cm
PPVEs	1,2 cm
FE	78 %
FS	45 %
Ao	1,5 cm
AE	2,0 cm
Rel AE/AO	1,28
SSPE	0,3 cm

Comentários:

CÂMARAS ESQUERDAS:

Ventrículo esquerdo apresenta-se com dimensões aumentadas e contratilidade segmentar preservada, apresentando parâmetros de função sistólica preservados e diastólica apresentando sinais de déficit de relaxamento.

Átrio esquerdo de dimensões normais.

Aorta ascendente de diâmetro normal.

CÂMARAS DIREITAS:

Ventrículo direito com dimensões normais, não evidencia alterações de contratilidade.

Átrio direito de dimensões aumentadas.

VALVAS:

Valva mitral morfológicamente normal, sem sinais de refluxo significativo ao estudo com Doppler.

Valva tricúspide morfológicamente normal, sem sinais de refluxo significativo ao estudo com Doppler.

Valva aórtica morfológicamente normal, sem sinais de refluxo ou estenose ao estudo com Doppler.

Valva pulmonar morfológicamente normal, sem sinais de refluxo ou estenose ao estudo com Doppler.

CONTINUIDADES:

Continuidades mitro-aórtica e septo-aórtica conservadas.

Septo inter-ventricular conservado.

Septo inter-atrial conservado.

AVALIAÇÃO DA FUNÇÃO DIASTÓLICA:

Velocidade da onda E mitral: 0,52m/s, onda A: 0,73m/s;

Relação onda E/A: 0,70

TRIV= ms

AVALIAÇÃO HEMODINÂMICA:

Velocidade máxima do fluxo pulmonar: 1,09m/s, gradiente: 4,79mmHg;

Velocidade máxima do fluxo aórtico: 1,34m/s, gradiente: 7,14mmHg.

PERICÁRDIO:

Pericárdio normal

***Por tratar-se de exame complementar, este laudo deve ser avaliado por um Médico Veterinário.**



Vet Cordis
Cardiologia Veterinária

LAUDO ECOCARDIOGRÁFICO

Ecodoppler Colorido

Cardiologia Clínica * Eletrocardiograma * Ecodopplercardiograma * Holter de ECG

Data: 16/10/2019




Conclusões:

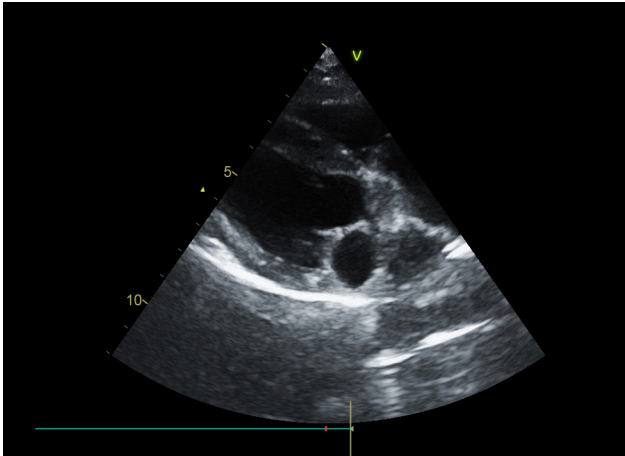
Presença de *Dirofilaria immitis* em Tronco Pulmonar.


Dr. Rodrigo Pereira Brum
Médico Veterinário
CRMV-RJ 10246

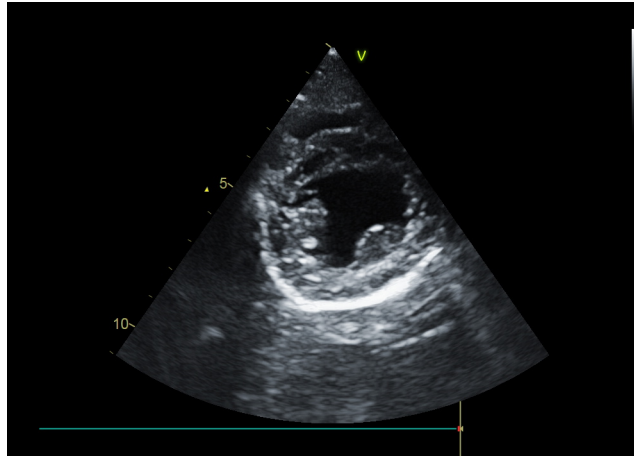
***Por tratar-se de exame complementar, este laudo deve ser avaliado por um Médico Veterinário.**

Prezado cliente, o presente laudo e suas imagens encontram-se armazenadas em mídia digital sob o código: 19.10.16.PRINCESA.FERNANDA
Alternativamente, uma cópia deste laudo pode ser resgatada em www.vetcordis.com

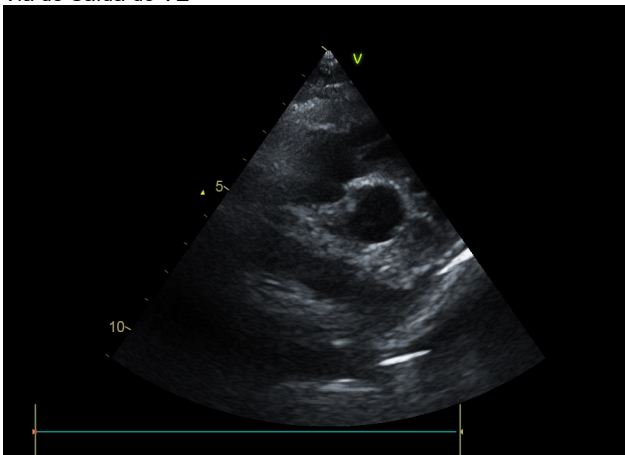
 www.vetcordis.com -  rodrigo@vetcordis.com -  Celular: (0XX21) 99129-3363



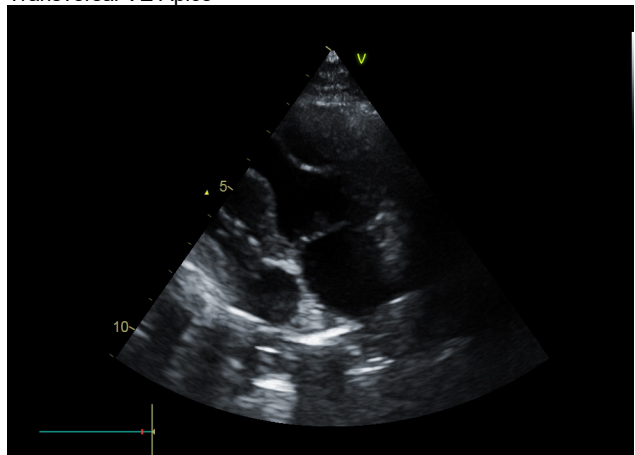
Via de Saída do VE



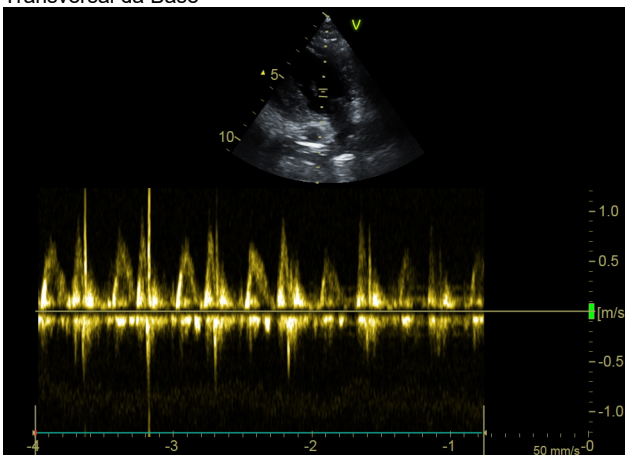
Transversal VE Ápice



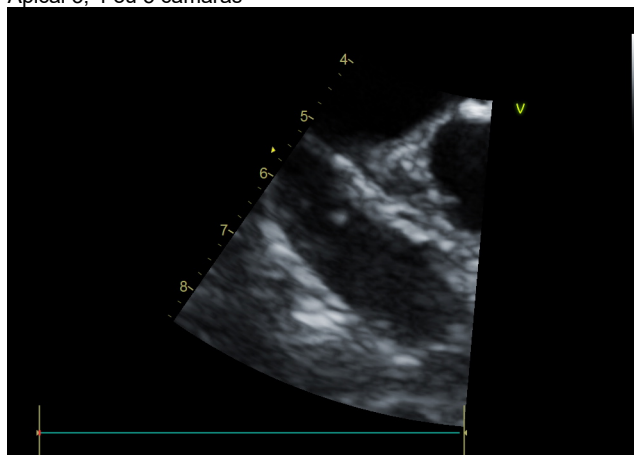
Transversal da Base



Apical 3, 4 ou 5 câmaras



Fluxo Mitral



Outros

*Por tratar-se de exame complementar, este laudo deve ser avaliado por um Médico Veterinário.