



# Vet Cordis - Cardiologia Veterinária

Rodrigo Brum - Cardiologia Veterinária  
Cardiologia - Ecodopplercardiografia - ECG de Repouso - Holter  
ECG

## Eletrocardiograma

### Identificação

Identificação: 2019_10_10__12_00	Data: 10/10/2019 12:00:43	Peso: 0,0 kg
Paciente: Handrix	Idade: 6 meses	Sexo: Macho
Espécie: Canina	Raça: Sem raça definida (SRD)	
Proprietário: Guilherme Cerqueira	Solicitante: ---	

### Parâmetros Observados

Eixo QRS: 74.16 °	Duração de P: 40 ms	Amplitude de P: 0.2 mV
Intervalo QTc: 166 ms	Amplitude de R: 0.99 mV	Duração de QRS: 52 ms
Intervalo PR: 66 ms		

### Comentários

Ausculata cardíaca não revela sopro ou arritmias patológicas.  
Ausculata pulmona revela som claro e pulmonar.  
Pulso femoral presente em ambas artérias, normocinéticos e correspondentes aos batimentos cardíacos.  
Eixo elétrico médio preervado dentro da normalidade.  
Todos os parâmetros eletrocardiográficos encontram-se dentro dos seus respectivos valores fisiológicos normais.

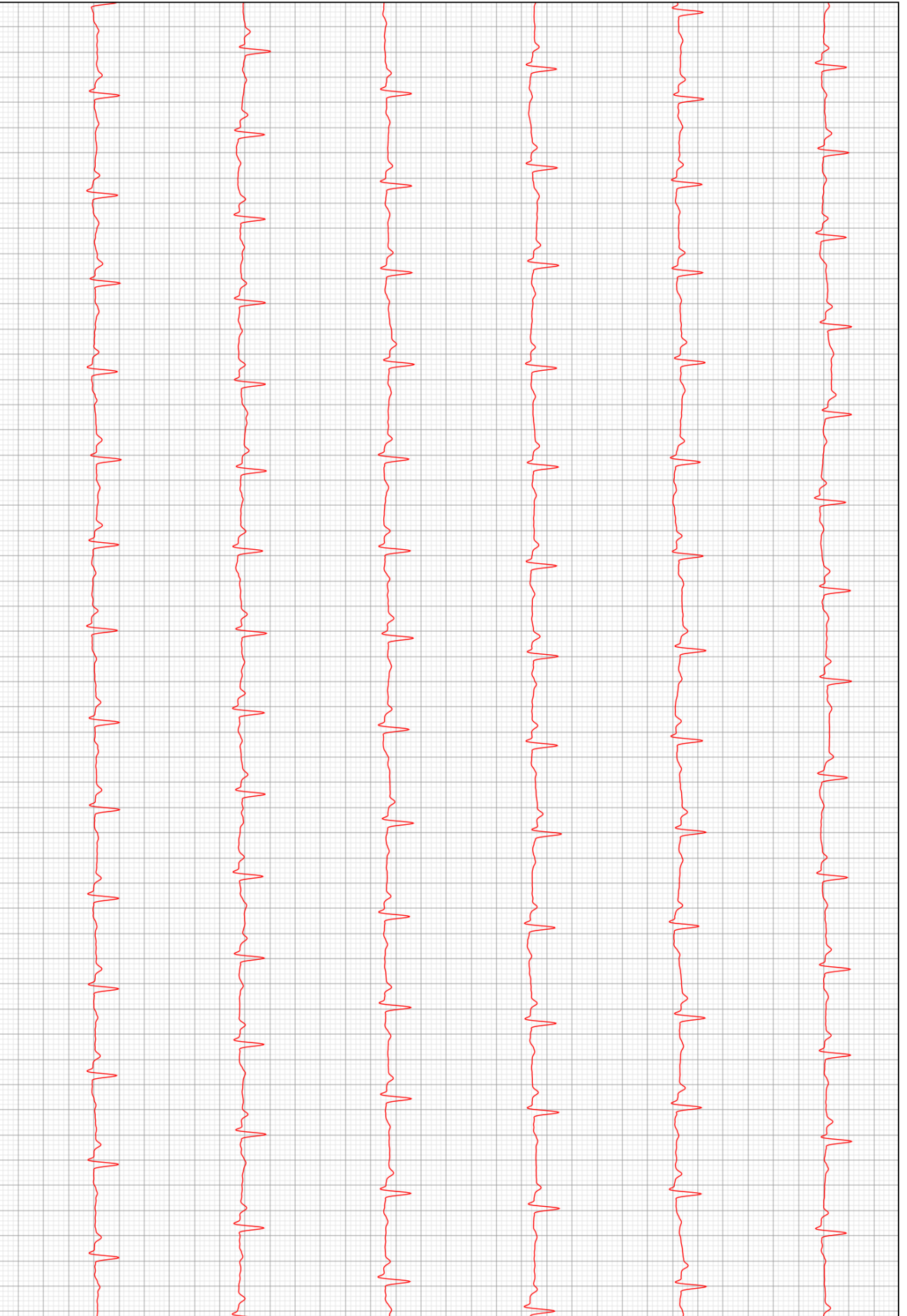
### Conclusões

Arritmia sinusal normal  
Achados clinicos e eletrocardiograficos não concluem pela presença de cardiopatias primárias.

  
Dr. Rodrigo Pereira Brum  
Médico Veterinário  
CRMV-RJ 10246

Rodrigo Pereira Brum  
CRMV: RJ10246VP

Assinado eletronicamente por:



D2

