



# Vet Cordis - Cardiologia Veterinária

Rodrigo Brum - Cardiologia Veterinária  
Cardiologia - Ecodopplercardiografia - ECG de Repouso - Holter  
ECG

## Eletrocardiograma

### Identificação

Identificação: 2020_02_27__10_51	Data: 27/02/2020 10:51:56	Peso: 0,0 kg
Paciente: Nicolau	Idade: 4 anos e 0 mês	Sexo: Macho
Espécie: Canina	Raça: Chihuahua	
Proprietário: Jessica	Solicitante: ---	

### Parâmetros Observados

Eixo QRS: 64.54 °	Duração de P: 42 ms	Duração de QRS: 58 ms
Amplitude de P: 0.08 mV	Amplitude de R: 0.92 mV	Intervalo PR: 86 ms
Intervalo QTc: 196 ms		

### Comentários

Ausculata cardíaca não revela sopro ou arritmias patológicas.  
Ausculata pulmonar revela som claro pulmonar.  
Pulso femoral presente em ambas as artérias, normocinéticos e correspondente aos batimentos cardíacos.  
Eixo elétrico médio preservado dentro da normalidade  
Todos os parâmetros eletrocardiográficos encontram-se dentro dos seus respectivos valores fisiológicos normais.

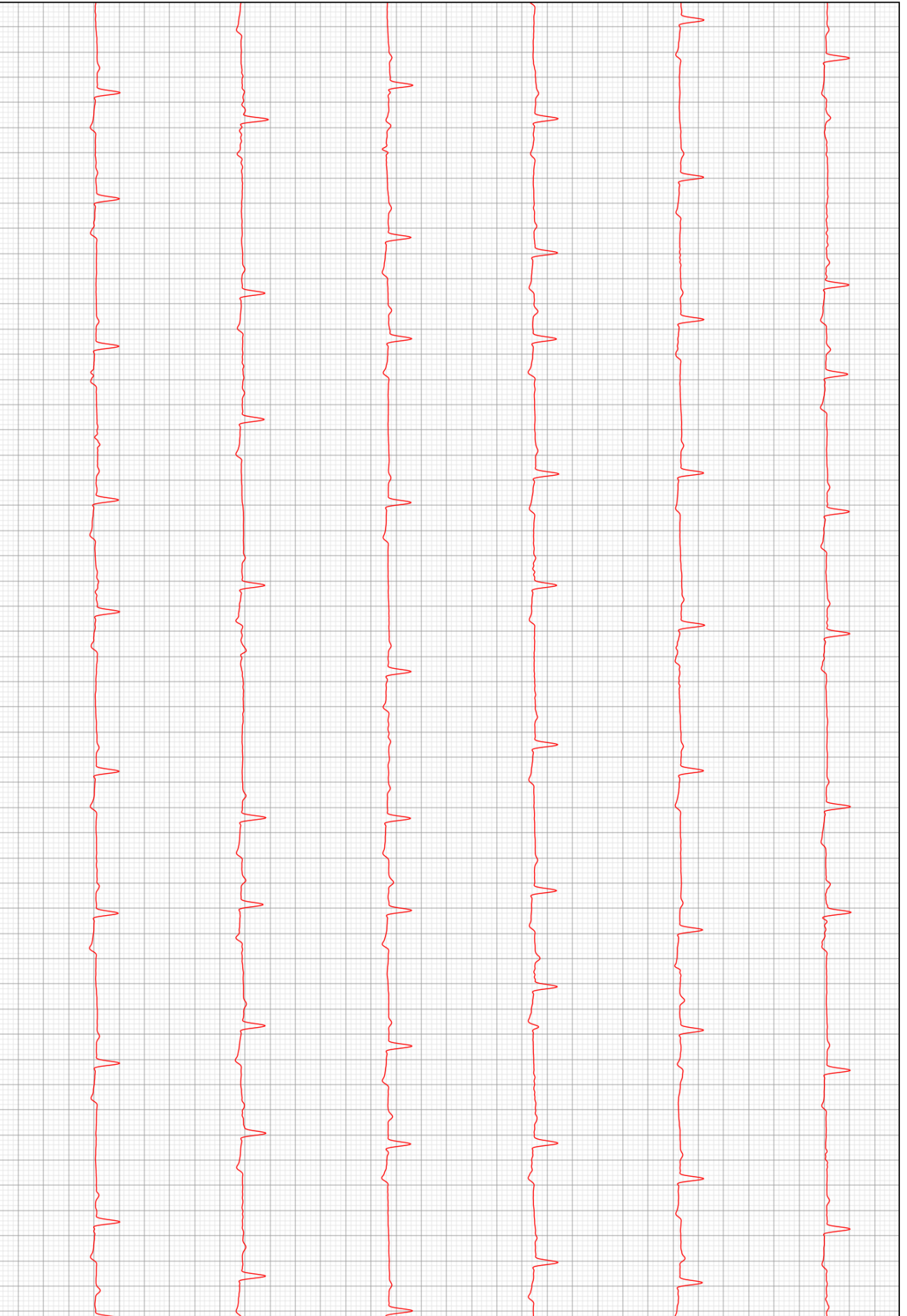
### Conclusões

Arritmia Sinusal Normal com presença de complexos atriais prematuros  
Achados clínicos e eletrocardiográficos não concluem pela presença de cardiopatias primárias.

Dr. Rodrigo Pereira Brum  
Médico Veterinário  
CRMV-RJ 10246

Rodrigo Pereira Brum  
CRMV: RJ10246VP

Assinado eletronicamente por:



D2

