



Vet Cordis - Cardiologia Veterinária

Rodrigo Brum - Cardiologia Veterinária
Cardiologia - Ecodopplercardiografia - ECG de Repouso - Holter
ECG

Eletrocardiograma

Identificação

Identificação: 2020_04_24__14_05	Data: 24/04/2020 14:05:44	Peso: 0,0 kg
Paciente: Adidas	Idade: 3 anos e 0 mês	Sexo: Fêmea
Espécie: Canina	Raça: Dálmata	
Proprietário: Lucas	Solicitante: ---	

Parâmetros Observados

Eixo QRS: 37.87 °	Intervalo PR: 102 ms	Intervalo QTc: 211 ms
Amplitude de P: 0.22 mV	Duração de P: 44 ms	FC Média: 166 bpm
Duração de QRS: 66 ms	Amplitude de R: 0.72 mV	

Comentários

Ausculata cardíaca não revela sopro ou arritmias patológicas.
Ausculata pulmonar revela som claro pulmonar.
Pulso femoral presente em ambas as artérias, normocinéticos e correspondentes aos batimentos cardíacos.
Eixo elétrico médio desviado à direita
Todos os parâmetros eletrocardiográficos encontram-se dentro dos seus respectivos valores fisiológicos normais.

Conclusões

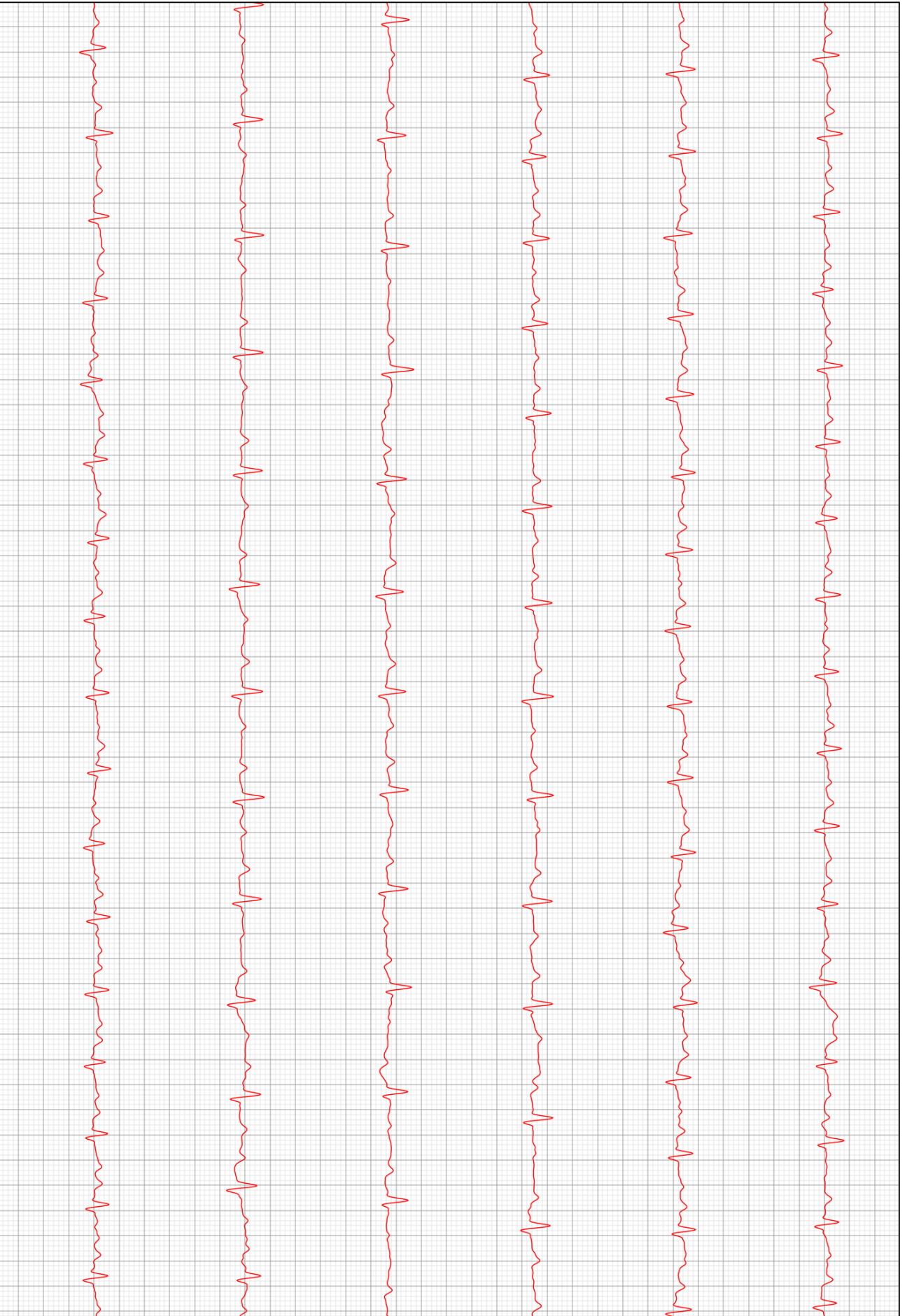
Taquicardia Sinusal (paciente ansioso durante exame).
Achados clínicos e eletrocardiográficos não concluem pela presença de cardiopatias primárias.



Dr. Rodrigo Pereira Brum
Médico Veterinário
CRMV-RJ 10246

Rodrigo Pereira Brum
CRMV: RJ10246VP

Assinado eletronicamente por:



D2

