



# Vet Cordis - Cardiologia Veterinária

Rodrigo Brum - Cardiologia Veterinária  
Cardiologia - Ecodopplercardiografia - ECG de Repouso - Holter  
ECG

## Eletrocardiograma

### Identificação

Identificação: 2018_08_21__08_08	Data: 21/08/2018 08:08:30	Peso: ---
Paciente: Margot	Idade: 6 anos e 0 mês	Sexo: Fêmea
Espécie: Felina	Raça: Sem raça definida (SRD)	
Proprietário: Erika Machado	Solicitante: ---	

### Parâmetros Observados

Eixo QRS: 58.76 °	Intervalo QTc: 166 ms	Duração de QRS: 58 ms
Intervalo PR: 70 ms	Duração de P: 40 ms	Amplitude de P: 0.06 mV
Amplitude de R: 0.17 mV		

### Comentários

Ausculata cardíaca não revela sopro ou arritmias patológicas.  
Ausculata pulmonar revela som claro pulmonar.  
Pulso femoral presente em ambas as artérias, normocinético e correspondente aos batimentos cardíacos  
Eixo elétrico médio preservado dentro da normalidade.  
Todos os parâmetros eletrocardiográficos encontram-se dentro dos seus respectivos valores fisiológicos normais.

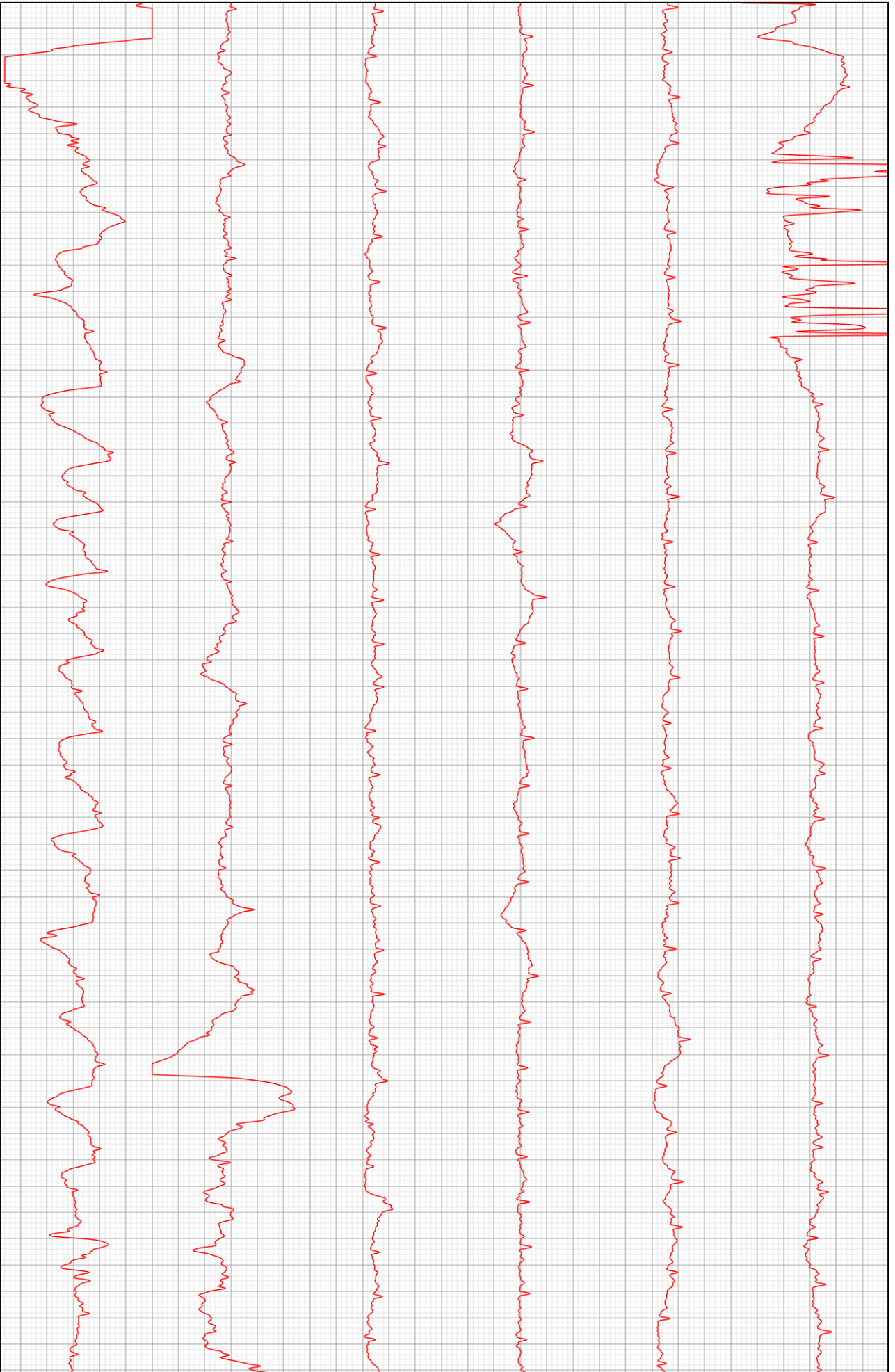
### Conclusões

Sinusal normal  
Achados clínicos e eletrocardiográficos não apontam para o diagnóstico de cardiopatias primárias.

Dr. Rodrigo Pereira Brum  
Médico Veterinário  
CRMV-RJ 10246

Rodrigo Pereira Brum  
CRMV: RJ10246VP

Assinado eletronicamente por:



D2

