



Identificação:

Código do Exame: 21.04.26.VIP.MARIA

Nome: Vip **Espécie:** Canina **Raça:** SRD **Idade:** 7a
Sexo: M **Peso:** 15 Kg **Pelagem:** Cinza
Proprietário(a): Maria Luisa Giffoni **Telefone:** -
Solicitante: Dr(a) Raquel Leão **Origem:** Animalia

Parâmetros:

VDd	- cm
SIVd	0,97 cm
VEd	2,96 cm
PPVEd	1,18 cm
SIVs	1,37 cm
VEs	1,62 cm
PPVEs	1,13 cm
FE	78 %
FS	45 %
Ao	1,24 cm
AE	1,68 cm
Rel AE/AO	1,35
SSPE	0,23 cm

Comentários:

CÂMARAS ESQUERDAS:

Ventrículo esquerdo apresenta-se com dimensões normais e contratilidade segmentar preservada, apresentando parâmetros de função sistólica e diastólica preservados.
Átrio esquerdo de dimensões normais.
Aorta ascendente de diâmetro normal.

CÂMARAS DIREITAS:

Ventrículo direito com dimensões normais, não evidencia alterações de contratilidade.
Átrio direito de dimensões normais.

VALVAS:

Valva mitral morfológicamente normal, sem sinais de refluxo significativo ao estudo com Doppler.
Valva tricúspide morfológicamente normal, com sinais de refluxo discreto ($V_{\text{pico}} = 2,97\text{m/s}$) ao estudo com Doppler.
Valva aórtica morfológicamente normal, sem sinais de refluxo ou estenose ao estudo com Doppler.
Valva pulmonar morfológicamente normal, sem sinais de refluxo ou estenose ao estudo com Doppler.

CONTINUIDADES:

Continuidades mitro-aórtica e septo-aórtica conservadas.
Septo inter-ventricular conservado.
Septo inter-atrial conservado.

AVALIAÇÃO DA FUNÇÃO DIASTÓLICA:

Velocidade da onda E mitral: 0,63m/s, onda A: 0,53m/s;
Relação onda E/A: 1,20
TRIV= 44ms

AVALIAÇÃO HEMODINÂMICA:

Velocidade máxima do fluxo pulmonar: 0,82m/s, gradiente: 2,72mmHg;
Velocidade máxima do fluxo aórtico: 1,14m/s, gradiente: 5,17mmHg.

PERICÁRDIO:

Pericárdio normal.

***Por tratar-se de exame complementar, este laudo deve ser avaliado por um Médico Veterinário.**



Vet Cordis
Cardiologia Veterinária

LAUDO ECOCARDIOGRÁFICO

Ecodoppler Colorido

Cardiologia Clínica * Eletrocardiograma * Ecodoppler cardiograma * Holter de ECG

Data: 26/04/2021

Conclusões:

Insuficiência Tricúspide discreta.

Presença de *Dirofilaria immitis* em Ramo Direito de Artéria Pulmonar.

Aumento de Ramo Direito de Artéria Pulmonar.




Índices de probabilidade baixos para Hipertensão Pulmonar.

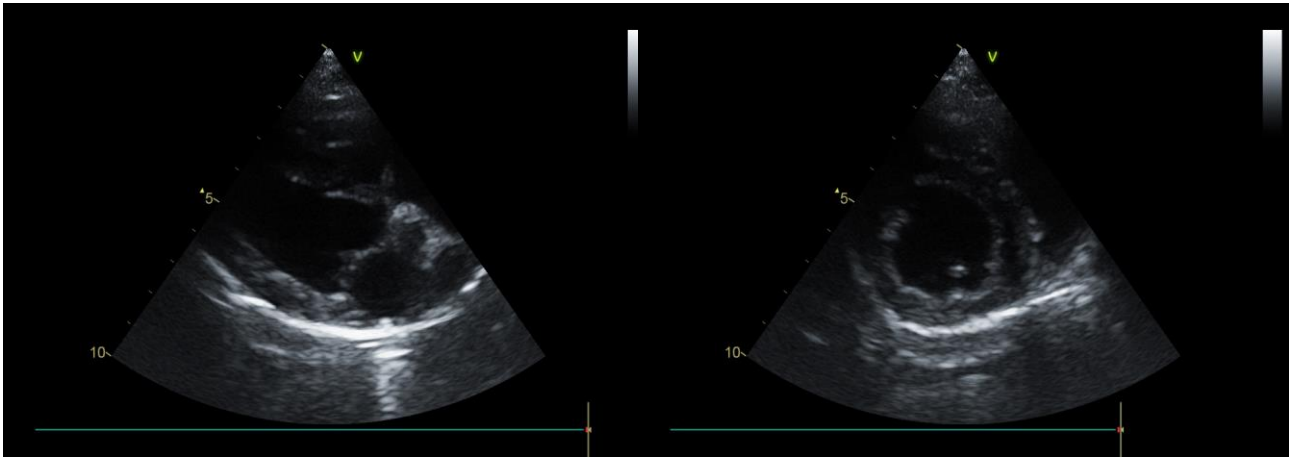
VE_{dn} = 1,33 (normal).


Dr. Rodrigo Pereira Brum
Médico Veterinário
CRMV-RJ 10246

***Por tratar-se de exame complementar, este laudo deve ser avaliado por um Médico Veterinário.**

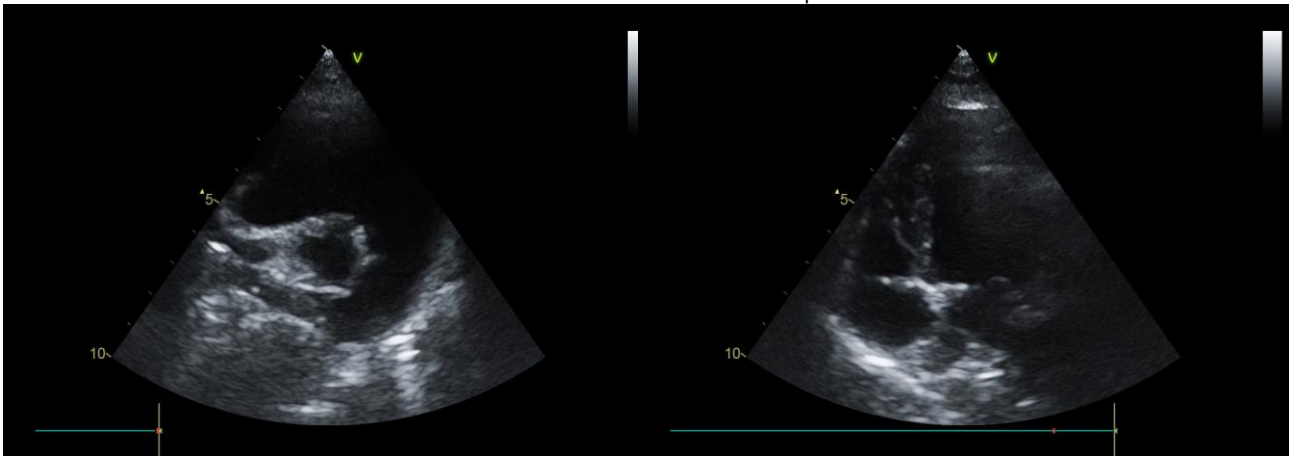
Prezado cliente, o presente laudo e suas imagens encontram-se armazenadas em mídia digital sob o código: 21.04.26.VIP.MARIA
Alternativamente, uma cópia deste laudo pode ser resgatada em www.vetcordis.com

 www.vetcordis.com -  rodrigo@vetcordis.com -  Celular: (0XX21) 99129-3363



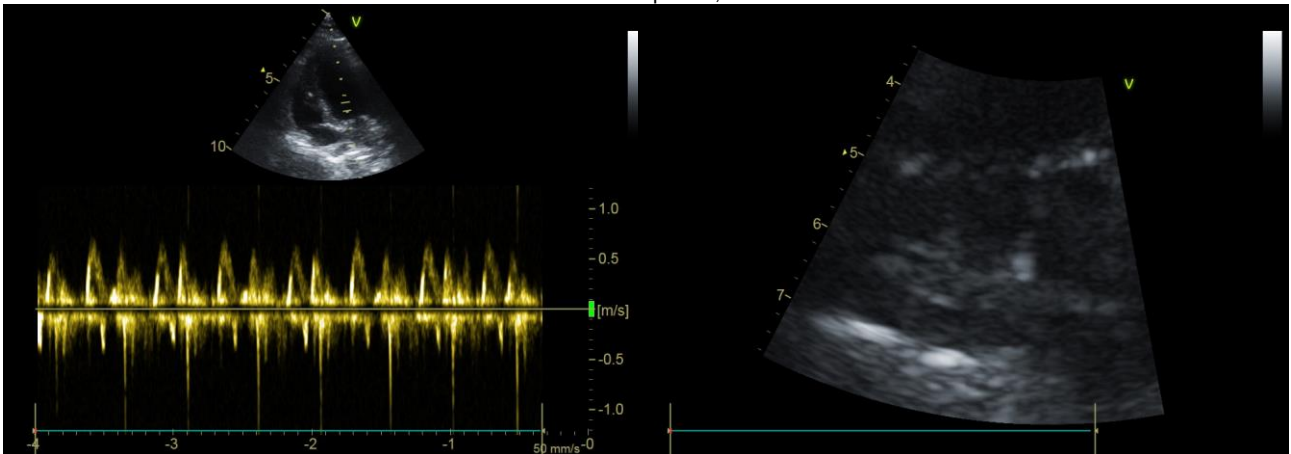
Via de Saída do VE

Transversal VE Ápice



Transversal da Base

Apical 3, 4 ou 5 câmaras






Fluxo Mitral

Outros

*Por tratar-se de exame complementar, este laudo deve ser avaliado por um Médico Veterinário.

Prezado cliente, o presente laudo e suas imagens encontram-se armazenadas em mídia digital sob o código: 21.04.26.VIP.MARIA
Alternativamente, uma cópia deste laudo pode ser resgatada em www.vetcordis.com

 www.vetcordis.com -  rodrigo@vetcordis.com -  Celular: (0XX21) 99129-3363