



Vet Cordis - Cardiologia Veterinária

Rodrigo Brum - Cardiologia Veterinária
Cardiologia - Ecodopplercardiografia - ECG de Repouso - Holter
ECG

Eletrocardiograma

Identificação

Identificação: 2020_02_27__08_54	Data: 27/02/2020 08:54:18	Peso: 0,0 kg
Paciente: Pipoca	Idade: 10 anos e 0 mês	Sexo: Fêmea
Espécie: Canina	Raça: Terrier Brasileiro	
Proprietário: Marta Castro	Solicitante: ---	

Parâmetros Observados

Eixo QRS: 59.25 °	Duração de P: 42 ms	Duração de QRS: 60 ms
Amplitude de P: 0.29 mV	Amplitude de R: 0.88 mV	Intervalo PR: 86 ms
Intervalo QTc: 164 ms		

Comentários

Ausculata cardíaca não revela sopro ou arritmias patológicas.
Ausculata pulmonar revela som claro pulmonar.
Pulso femoral presente em ambas as artérias, normocinéticos e correspondente aos batimentos cardíacos.
Eixo elétrico médio preservado dentro da normalidade
Todos os parâmetros eletrocardiográficos encontram-se dentro dos seus respectivos valores fisiológicos normais.

Conclusões

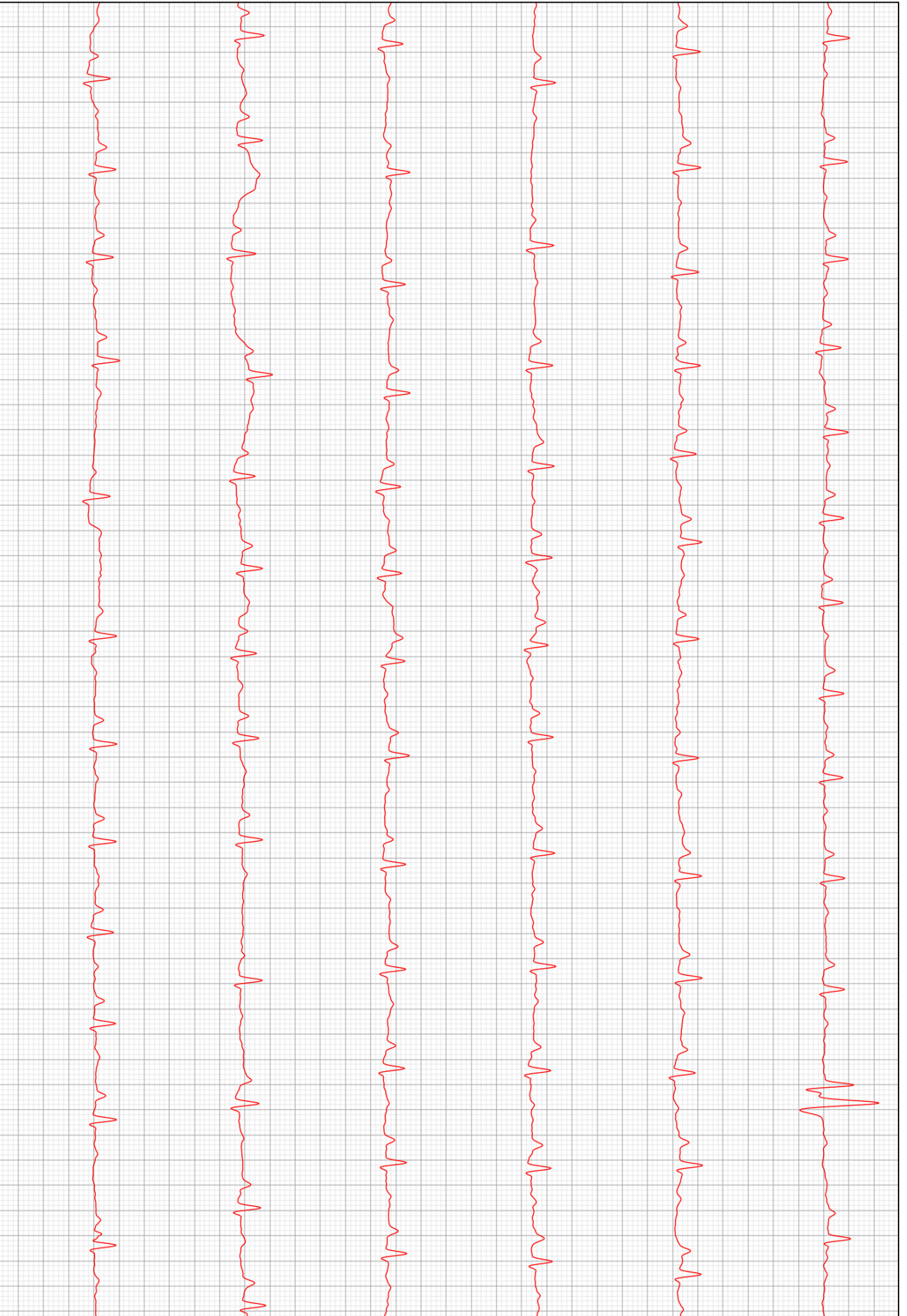
Arritmia Sinusal Normal apresentando complexo supraventricular prematuro.
Achados clínicos e eletrocardiográficos não concluem pela presença de cardiopatias primárias.



Dr. Rodrigo Pereira Brum
Médico Veterinário
CRMV-RJ 10246

Rodrigo Pereira Brum
CRMV: RJ10246VP

Assinado eletronicamente por:



D2

