



Data: 23/04/2016

Identificação:

Código do Exame: 16.04.23.JORGE.LEONARDO

Nome: Jorge Espécie: Felina Raça: SRD Idade: 9a
Sexo: M Peso: - Pelagem: Tricolor Solicitante: Thais Clínica: Nucleo
Proprietário(a): Leonardo Barbosa Telefone: -

Parâmetros:

Esp. diast. do septo	0,34	0,3 a 0,6
Esp. diast. da parede post. do VE	0,49	0,25 a 0,6
Esp. sist. da parede post. do VE	0,52	0,43 a 0,98
Diâm. diast. do VE	1,16	1,08 a 2,14
Diâm. sist. do VE	0,57	0,4 a 1,12
Diâm. raiz aórtica	0,75	0,6 a 1,21
Átrio Esquerdo	1,11	0,7 a 1,7
Relação AE/AO	1,48	0,88 a 1,55
Fração de Encurtamento	51	40 a 67%
Separação Septal – Ponto E	-	

Comentários:

CÂMARAS ESQUERDAS:

Ventrículo esquerdo de dimensões normais, com contratilidade segmentar preservada, apresentando parâmetros de função sistólica e diastólica preservados.

Átrio esquerdo de dimensões normais

Aorta ascendente de diâmetro normal

CÂMARAS DIREITAS:

Ventrículo direito com dimensões normais não evidencia alterações de contratilidade.

Átrio direito de dimensões normais

VALVAS:

Valva mitral morfológicamente normal, sem sinais de refluxo significativo ao estudo com Doppler.

Valva tricúspide morfológicamente normal, sem sinais de refluxo significativo ao estudo com Doppler.

Valva aórtica morfológicamente normal, sem sinais de refluxo ou estenose ao estudo com Doppler.

Valva pulmonar morfológicamente normal, sem sinais de refluxo ou estenose ao estudo com Doppler.

CONTINUIDADES:

Continuidades mitro-aórtica e septo-aórtica conservadas.

Septo inter-ventricular conservado.


Septo inter-atrial conservado.

PERICÁRDIO:

Pericárdio normal

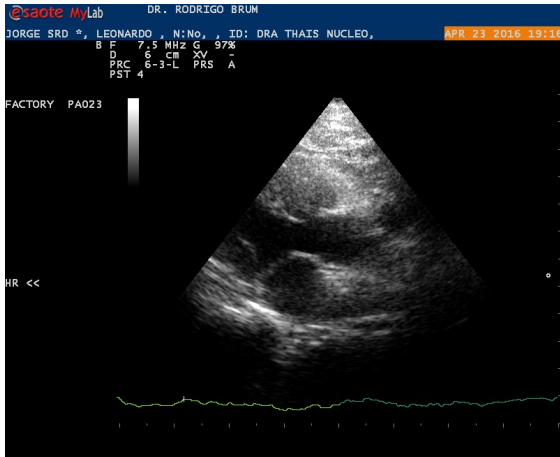
Conclusões:

Exame normal

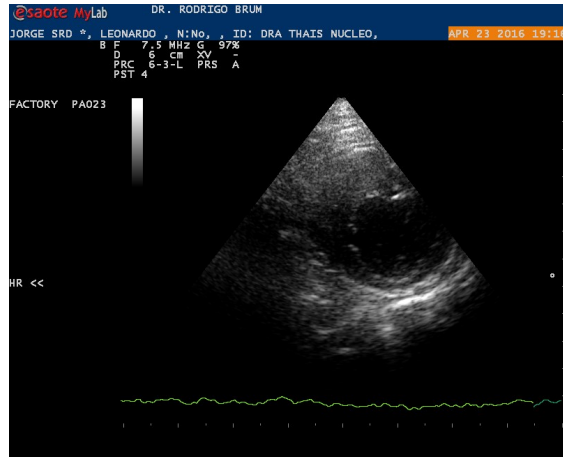

Dr. Rodrigo Pereira Brum
Médico Veterinário
CRMV-RJ 10248

*Por tratar-se de exame complementar, este laudo deve ser avaliado por um Médico Veterinário.

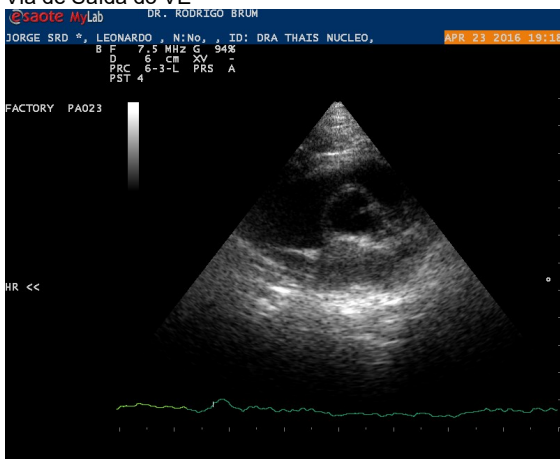
Prezado cliente, o presente laudo e suas imagens encontram-se armazenadas em mídia digital sob o código: 16.04.23.JORGE.LEONARDO
Alternativamente, uma cópia deste laudo pode ser resgatada em www.vetcordis.com sob o mesmo código.



Via de Saída do VE



Transversal VE Ápice



Transversal da Base

*Por tratar-se de exame complementar, este laudo deve ser avaliado por um Médico Veterinário.

Prezado cliente, o presente laudo e suas imagens encontram-se armazenadas em mídia digital sob o código: **16.04.23.JORGE.LEONARDO**
Alternativamente, uma cópia deste laudo pode ser resgatada em www.vetcordis.com sob o mesmo código.