



# Vet Cordis - Cardiologia Veterinária

Rodrigo Brum - Cardiologia Veterinária  
Cardiologia - Ecodopplercardiografia - ECG de Repouso - Holter  
ECG

## Eletrocardiograma

### Identificação

Identificação: 2020_03_05__10_29	Data: 05/03/2020 10:29:04	Peso: 0,0 kg
Paciente: Emilia	Idade: 9 anos e 0 mês	Sexo: Fêmea
Espécie: Canina	Raça: Pug	
Proprietário: Irene Maria	Solicitante: ---	

### Parâmetros Observados

Eixo QRS: 50.88 °	Amplitude de P: 0.15 mV	Duração de P: 38 ms
Intervalo PR: 98 ms	Duração de QRS: 62 ms	Amplitude de R: 0.96 mV
Intervalo QTc: 170 ms		

### Comentários

Ausculata cardíaca não revela sopro ou arritmias patológicas.  
Ausculata pulmonar revela som claro pulmonar.  
Pulso femoral presente em ambas as artérias, normocinéticos e correspondente aos batimentos cardíacos.  
Eixo elétrico médio preservado dentro da normalidade  
Todos os parâmetros eletrocardiográficos encontram-se dentro dos seus respectivos valores fisiológicos normais.

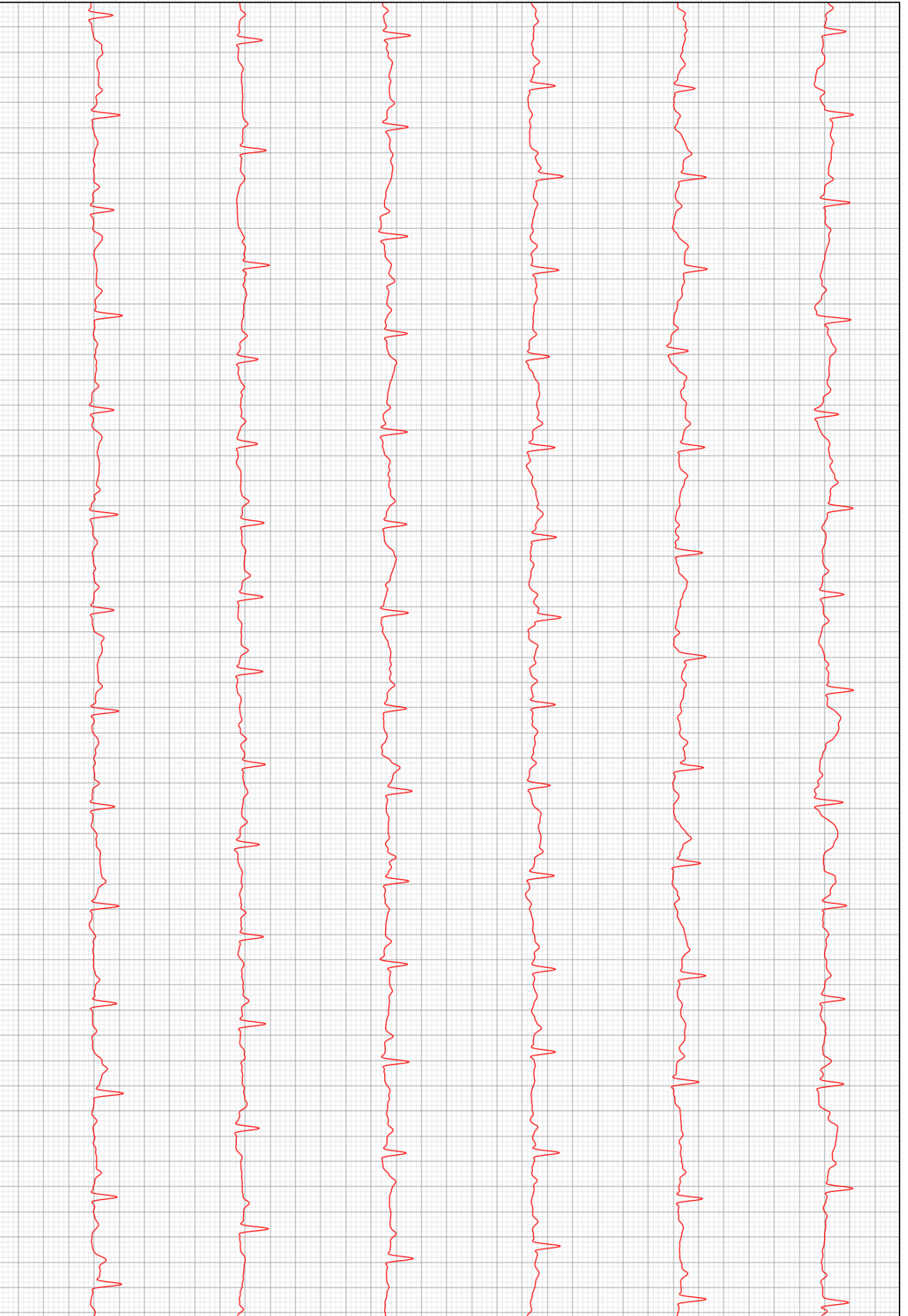
### Conclusões

Sinusal Normal  
Achados clínicos e eletrocardiográficos não concluem pela presença de cardiopatias primárias.

Dr. Rodrigo Pereira Brum  
Médico Veterinário  
CRMV-RJ 10246

Rodrigo Pereira Brum  
CRMV: RJ10246VP

Assinado eletronicamente por:



D2

