



Vet Cordis - Cardiologia Veterinária

Rodrigo Brum - Cardiologia Veterinária
Cardiologia - Ecodopplercardiografia - ECG de Repouso - Holter
ECG

Eletrocardiograma

Identificação

Identificação: 2020_03_13__15_31	Data: 13/03/2020 15:31:47	Peso: 0,0 kg
Paciente: Abud	Idade: 10 anos e 0 mês	Sexo: Macho
Espécie: Canina	Raça: Boxer	
Proprietário: Keli Cristina	Solicitante: ---	

Parâmetros Observados

Eixo QRS: 66.88 °	Amplitude de P: 0.07 mV	Duração de P: 50 ms
Duração de QRS: 70 ms	Amplitude de R: 1.45 mV	Intervalo PR: 120 ms
Intervalo QTc: 211 ms		

Comentários

Ausculata cardíaca não revela sopro ou arritmias patológicas.
Ausculata pulmonar revela som claro pulmonar.
Pulso femoral presente em ambas as artérias, normocinéticos e correspondente aos batimentos cardíacos.
Eixo elétrico médio preservado dentro da normalidade.
Todos os parâmetros eletrocardiográficos encontram-se dentro dos seus respectivos valores fisiológicos normias.

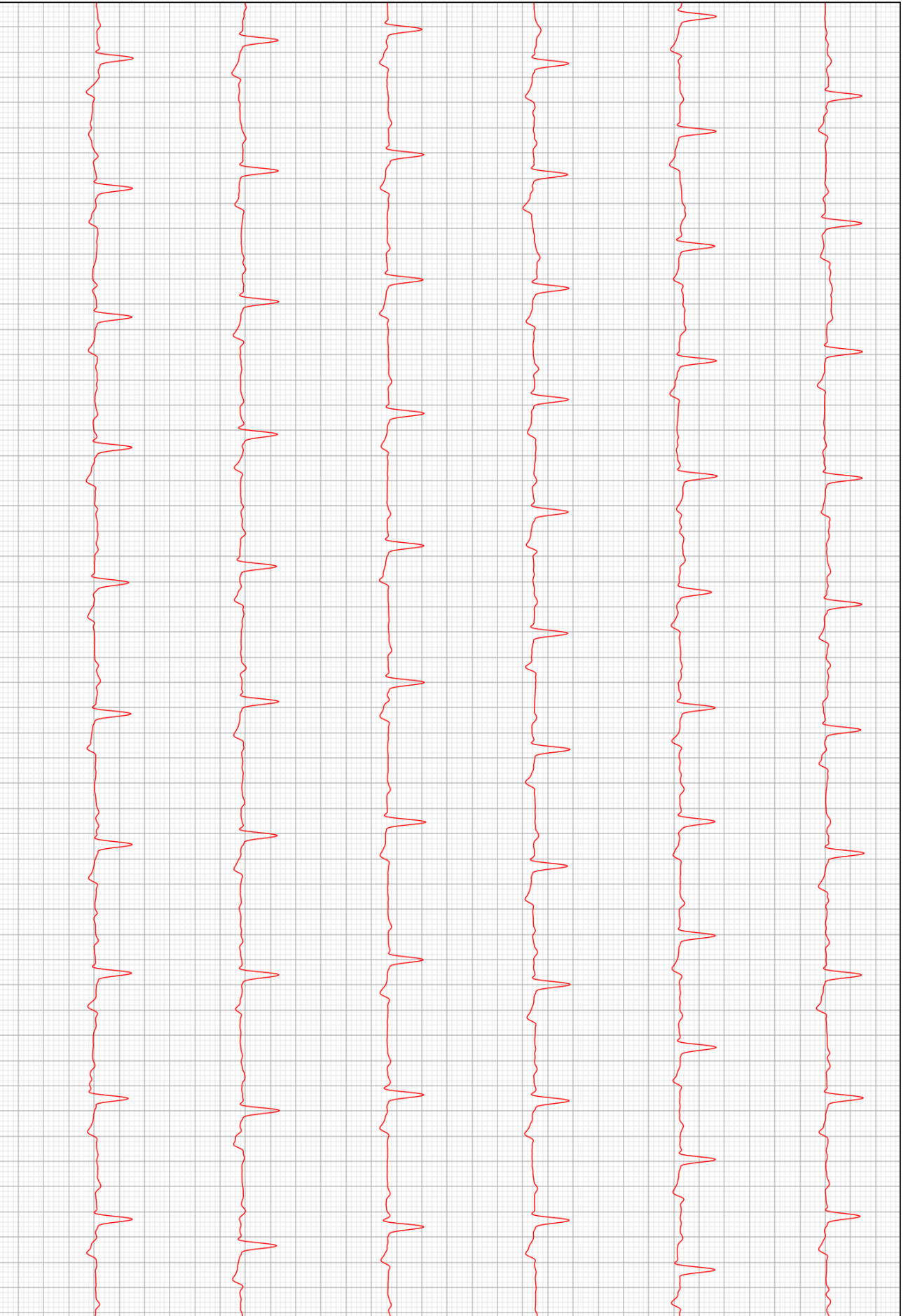
Conclusões

Sinusal normal.
Achados clínicos e eletrocardiográficos não concluem pela presença de cardiopatias primárias.

Dr. Rodrigo Pereira Brum
Médico Veterinário
CRMV-RJ 10246

Rodrigo Pereira Brum
CRMV: RJ10246VP

Assinado eletronicamente por:



D2

