



Vet Cordis - Cardiologia Veterinária

Rodrigo Brum - Cardiologia Veterinária
Cardiologia - Ecodopplercardiografia - ECG de Repouso - Holter
ECG

Eletrocardiograma

Identificação

Identificação: 2019_10_17__11_34	Data: 17/10/2019 11:34:36	Peso: 0,0 kg
Paciente: Galak	Idade: 12 anos e 0 mês	Sexo: Macho
Espécie: Canina	Raça: Labrador Retriever	
Proprietário: Renata	Solicitante: ---	

Parâmetros Observados

Comentários

Ausculata cardíaca não revela sopro ou arritmias patológicas.
Ausculata pulmona revela som claro e pulmonar.
Pulso femoral presente em ambas artérias, normocinéticos e correspondents aos batimentos cardíacos.
Eixo elétrico médio preervado dentro da normalidade.
Traçado revela Complexos QRS de conformação bizarra, prematuros e não precedidos por ondas P, caracterizando o diagnóstico de Complexos Vntriculares prematuros. Tais achados são de origem Multifocal e isolados.
Todos os parâmetros eletrocardiográficos encontram-se dentro dos seus respectivos valores fisiológicos normais

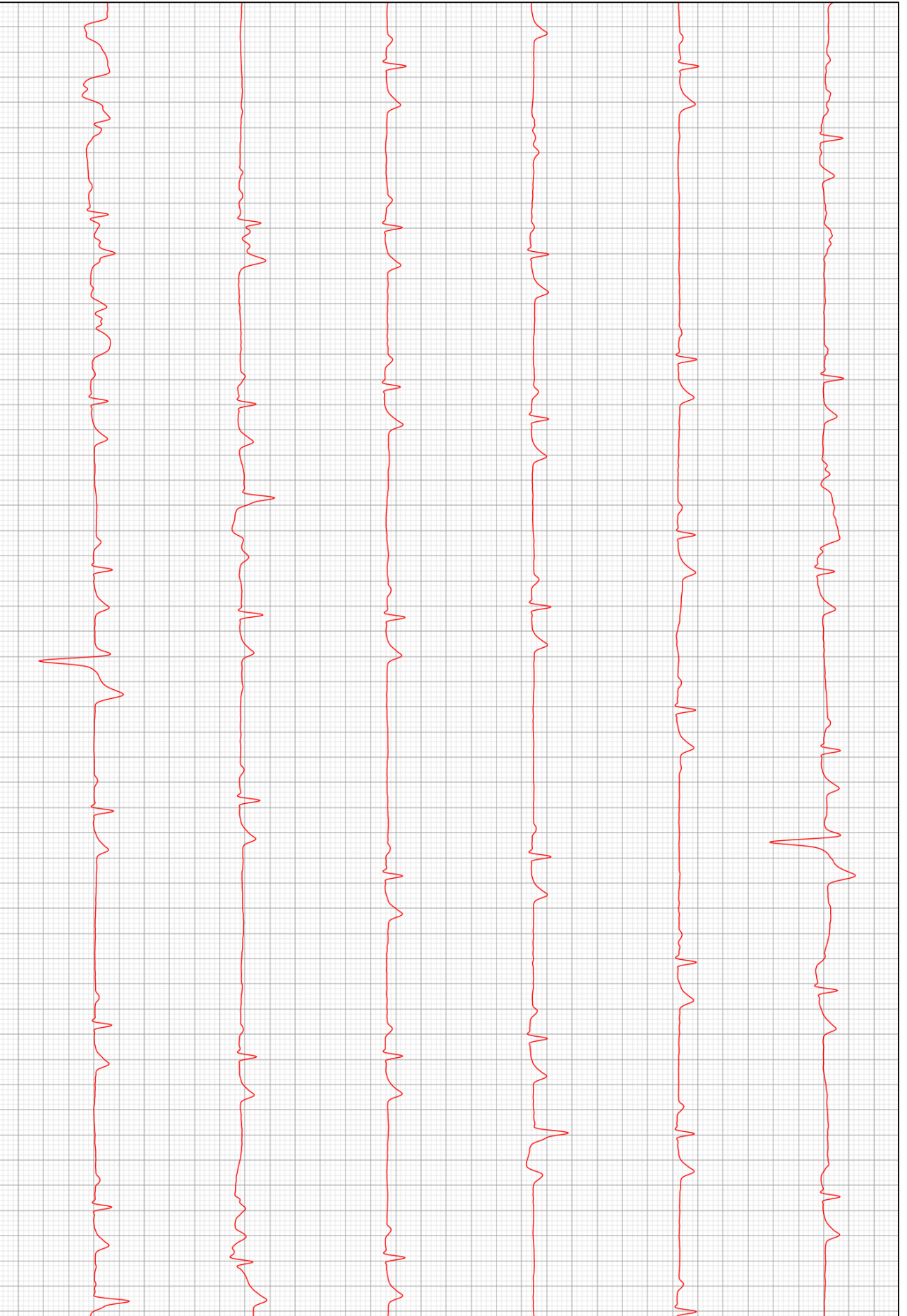
Conclusões

Arritmia sinusal com presença de Complexos Ventriculares prematuros multifocais isolados.

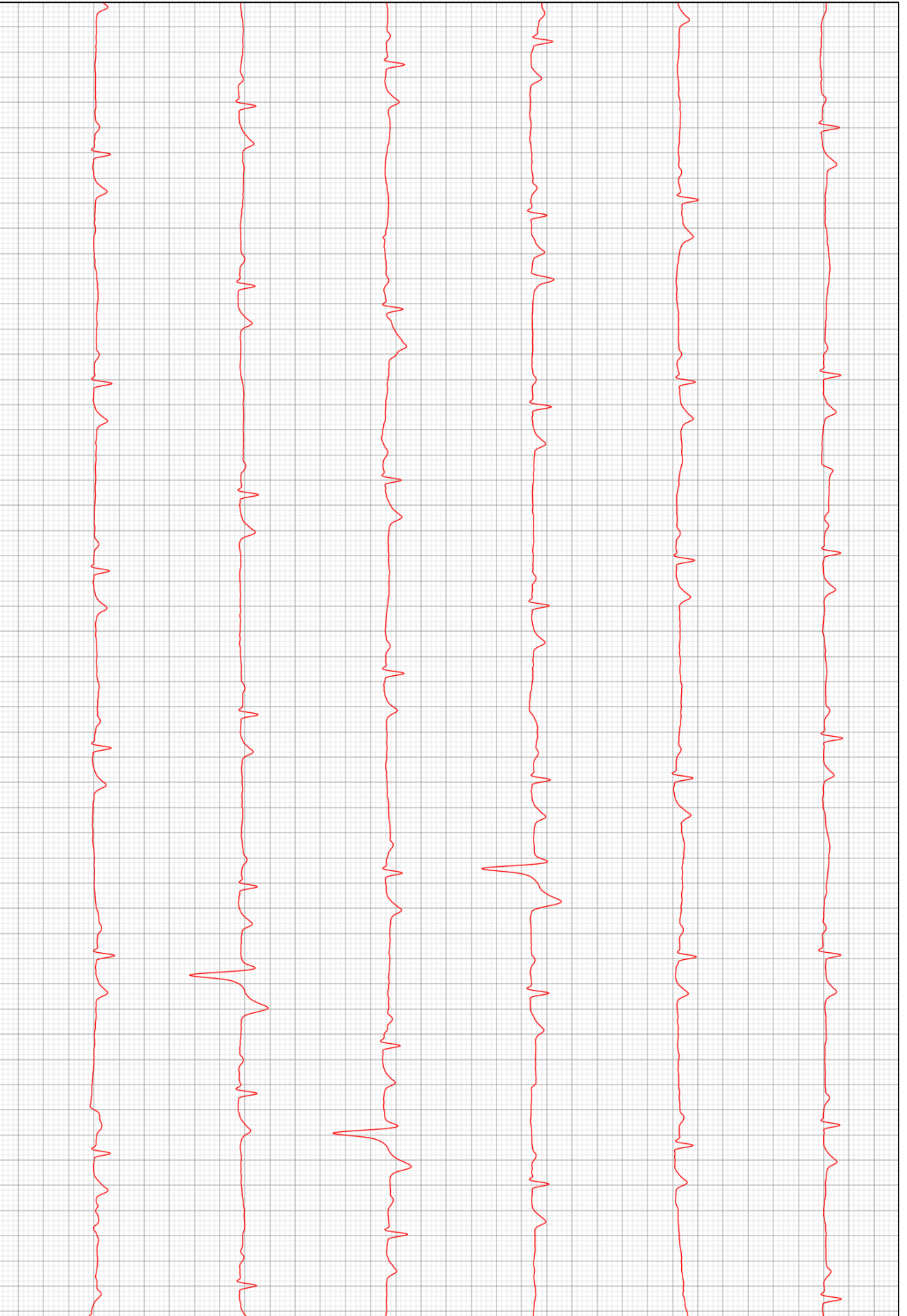
Dr. Rodrigo Pereira Brum
Médico Veterinário
CRMV-RJ 10246

Rodrigo Pereira Brum
CRMV: RJ10246VP


Assinado eletronicamente por:



D2



D2



D2

