



# Vet Cordis - Cardiologia Veterinária

Rodrigo Brum - Cardiologia Veterinária  
Cardiologia - Ecodopplercardiografia - ECG de Repouso - Holter  
ECG

## Eletrocardiograma

### Identificação

Identificação: 2018_05_15__08_24	Data: 15/05/2018 08:24:30	Peso: ---
Paciente: Dizzy	Idade: 10 meses	Sexo: Fêmea
Espécie: Canina	Raça: Golden Retriever	
Proprietário: Adriana Pires	Solicitante: ---	

### Parâmetros Observados

Eixo QRS: 86.98 °	Intervalo QTc: 210 ms	Duração de QRS: 66 ms
Intervalo PR: 108 ms	Duração de P: 44 ms	Amplitude de R: 1.69 mV
Amplitude de P: 0.22 mV		

### Comentários

Ausulta cardíaca não revela sopro ou arritmias patológicas.  
Ausulta pulmonar revela som claro pulmнар.  
Pulso femoral presente em ambas as artérias, normocinético e correspondente aos batimentos cardíacos  
Eixo elétrico medio preservado dentro da normalidade.  
Todos os parâmetros eletrocardiográficos encontram-se dentro dos seus respectivos valores fisiológicos normais.

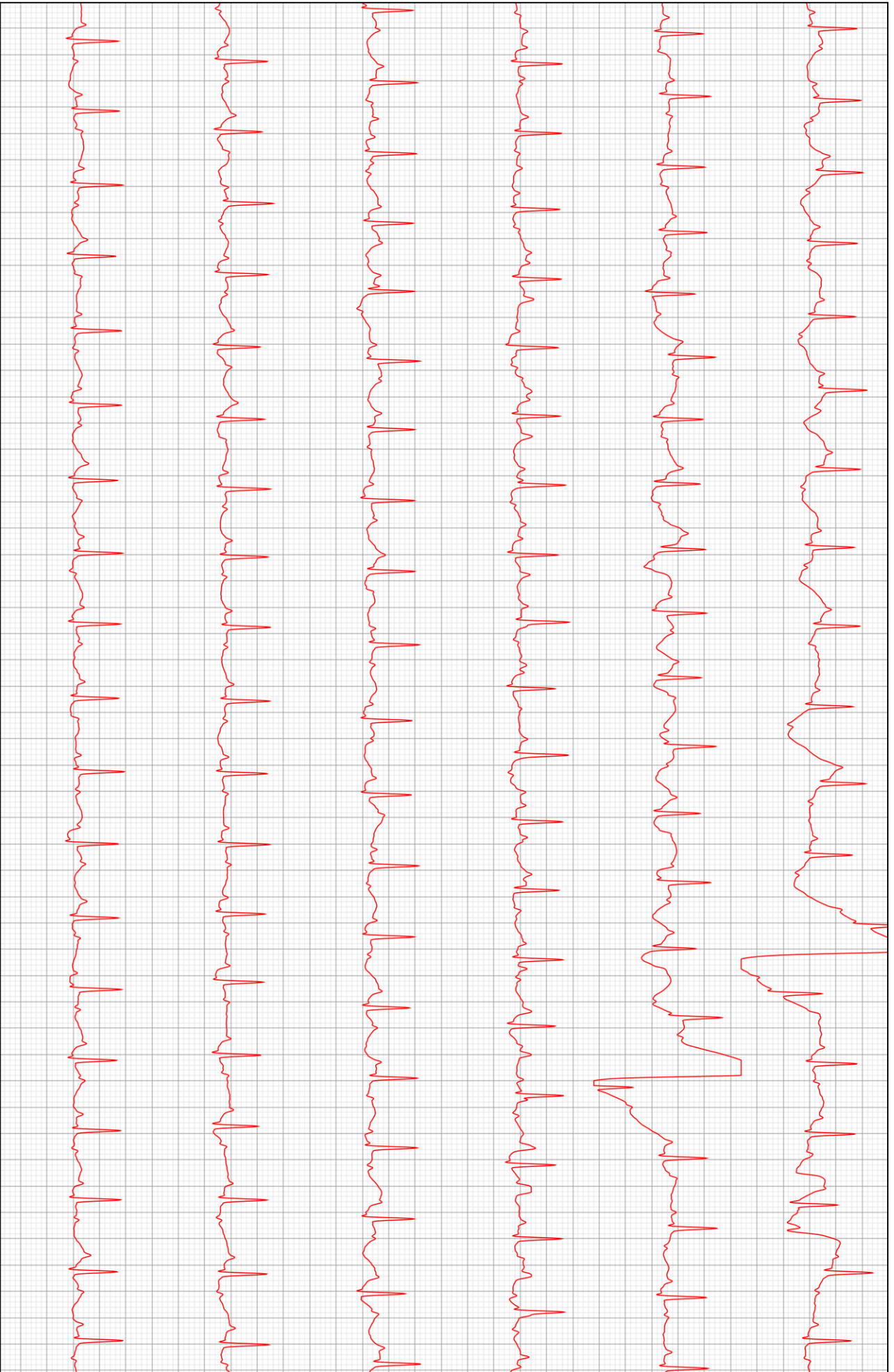
### Conclusões

Sinusal normal  
Achados clínicos e eletrocardiográficos não apontam para o diagnóstico de cardiopatias primárias.

  
Dr. Rodrigo Pereira Brum  
Médico Veterinário  
CRMV-RJ 10246

Rodrigo Pereira Brum  
CRMV: RJ10246VP

Assinado eletronicamente por:



D2

