



# Vet Cordis - Cardiologia Veterinária

Rodrigo Brum - Cardiologia Veterinária  
Cardiologia - Ecodopplercardiografia - ECG de Repouso - Holter  
ECG

## Eletrocardiograma

### Identificação

Identificação: 2018_03_02__10_10	Data: 02/03/2018 10:10:27	Peso: ---
Paciente: Tom	Idade: 4 anos e 0 mês	Sexo: Macho
Espécie: Canina	Raça: Shih-Tzu	
Proprietário: Magda	Solicitante: ---	

### Parâmetros Observados

Eixo QRS: 87.46 °	Intervalo PR: 62 ms	Amplitude de R: 0.42 mV
Amplitude de P: 0.17 mV	Intervalo QTc: 232 ms	Duração de P: 38 ms
Duração de QRS: 58 ms		

### Comentários

Ausculata cardíaca não revela sopro ou arritmias patológicas.  
Ausculata pulmonar revela som claro pulmonar.  
Pulso femoral presente em ambas as artérias, normocinético e correspondente aos batimentos cardíacos  
Eixo elétrico médio preservado dentro da normalidade.  
Todos os parâmetros eletrocardiográficos encontram-se dentro dos seus respectivos valores fisiológicos normais.

### Conclusões

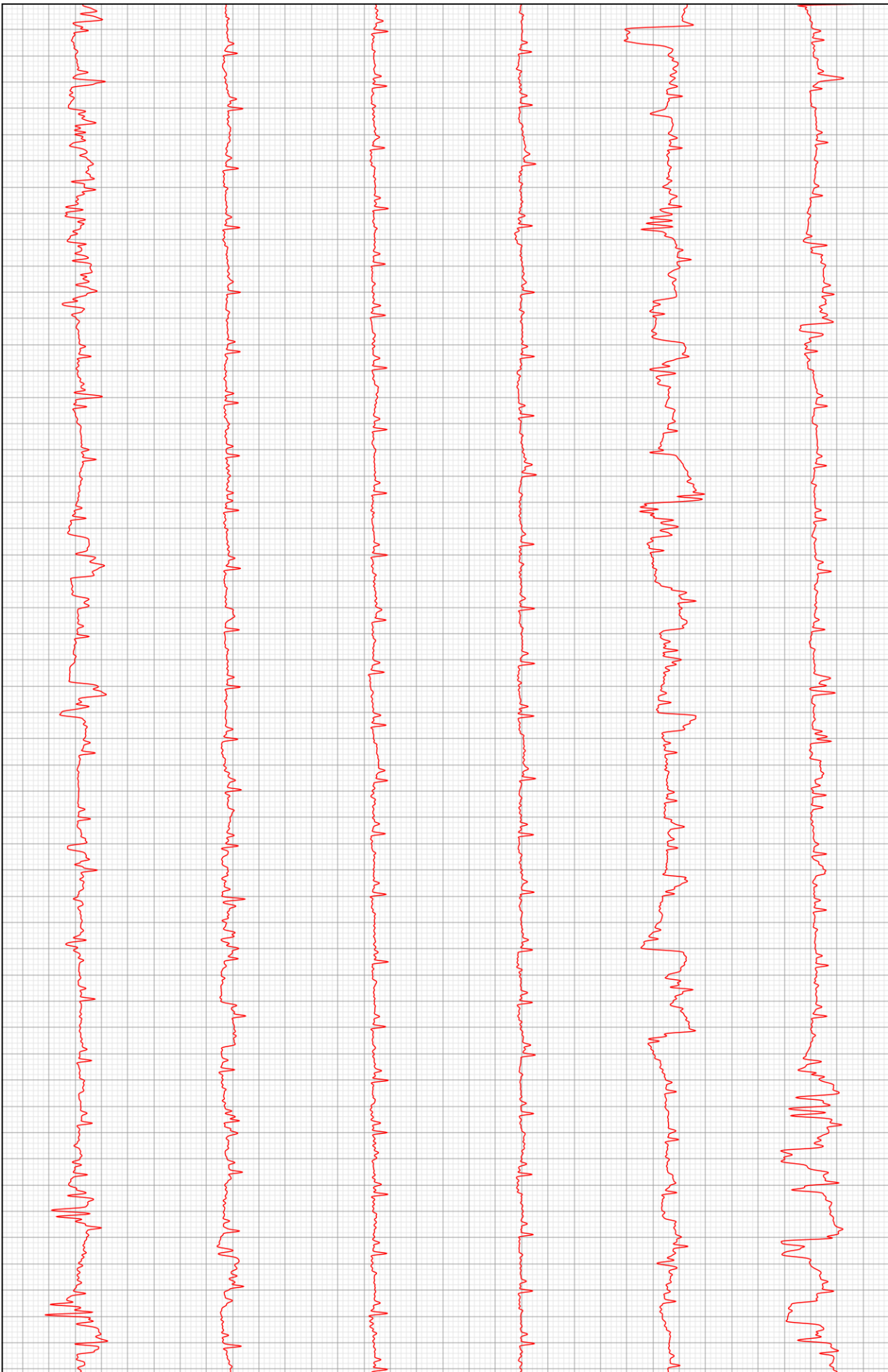
Sinusal normal  
Achados clínicos e eletrocardiográficos não apontam para o diagnóstico de cardiopatias primárias.



Dr. Rodrigo Pereira Brum  
Médico Veterinário  
CRMV-RJ 10246

Rodrigo Pereira Brum  
CRMV: RJ10246VP

Assinado eletronicamente por:



D2

