



# Vet Cordis - Cardiologia Veterinária

Rodrigo Brum - Cardiologia Veterinária  
Cardiologia - Ecodopplercardiografia - ECG de Repouso - Holter  
ECG

## Eletrocardiograma

### Identificação

Identificação: 2018_01_26__09_08	Data: 26/01/2018 09:08:12	Peso: ---
Paciente: Kenzo	Idade: 11 anos e 0 mês	Sexo: Macho
Espécie: Canina	Raça: Lhasa Apso	
Proprietário: David	Solicitante: ---	

### Parâmetros Observados

Eixo QRS: 81.96 °	Duração de P: 44 ms	Intervalo PR: 68 ms
Amplitude de R: 1.39 mV	Intervalo QTc: 225 ms	Amplitude de P: 0.3 mV
Duração de QRS: 68 ms		

### Comentários

Ausculta cardíaca revela sopro sistólico grau II/VI audível em foco mitral.  
Ausculta pulmonar revela som claro pulmonar.  
Pulso femoral presente em ambas as artérias, normocinético e correspondente aos batimentos cardíacos  
Eixo elétrico médio preservado dentro da normalidade.  
Todos os parâmetros eletrocardiográficos encontram-se dentro dos seus respectivos valores fisiológicos normais.

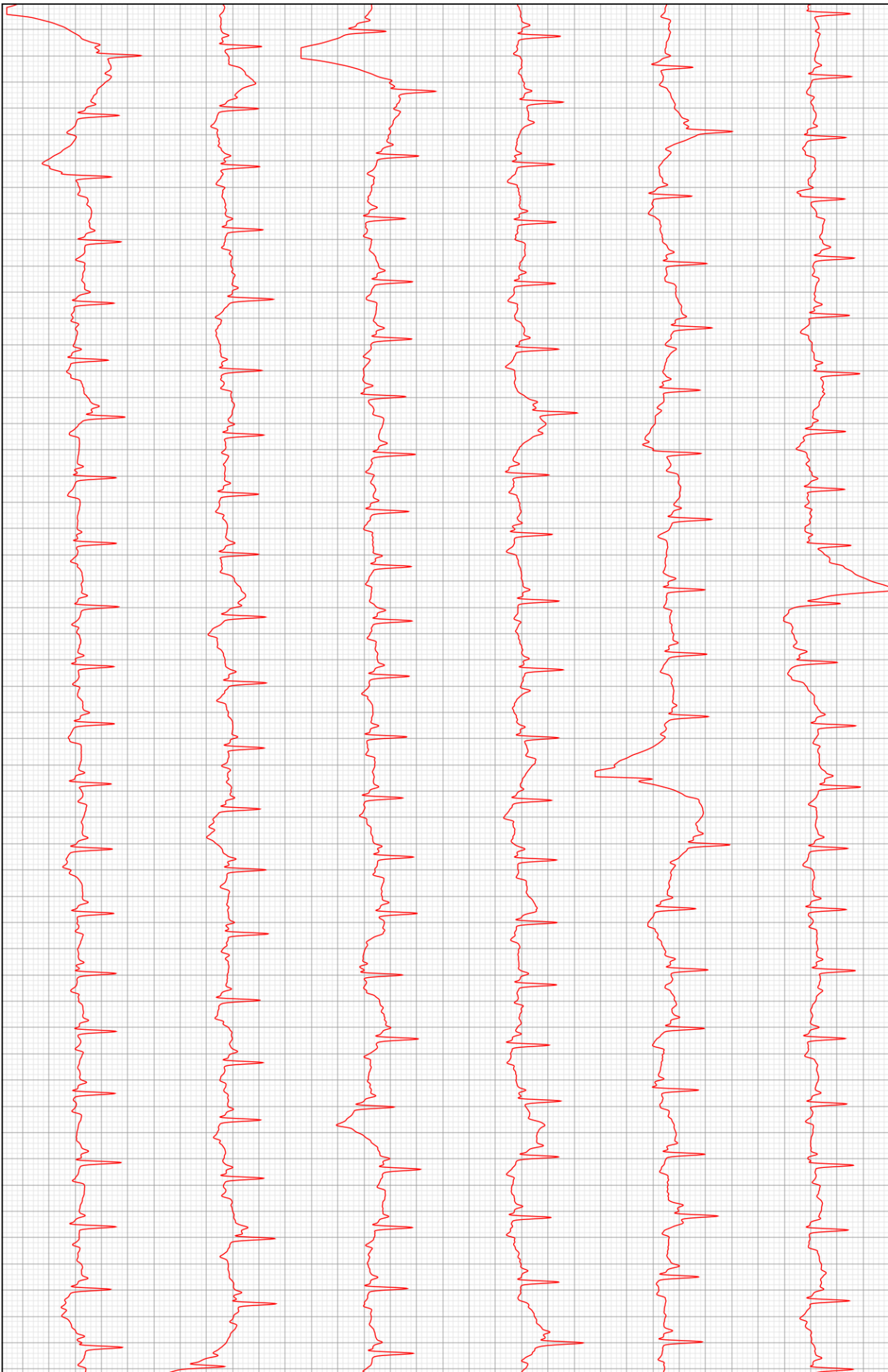
### Conclusões

Arritmia sinusal normal.  
Achados clínicos e eletrocardiográficos pontam para o diagnóstico de Insuficiência mitral discreta.

Dr. Rodrigo Pereira Brum  
Médico Veterinário  
CRMV-RJ 10246

Rodrigo Pereira Brum  
CRMV: RJ10246VP

Assinado eletronicamente por:



D2

