



**Identificação:**

Código do Exame: 21.03.12.PIPETA.EMANUELLE

**Nome:** Pipeta **Espécie:** Canina **Raça:** Beagle **Idade:** 10a  
**Sexo:** F **Peso:** 9,7 Kg **Pelagem:** Tricolor  
**Proprietário(a):** Emanuele Moraes **Telefone:** -  
**Solicitante:** Dr(a) Rodrigo **Origem:** Animalia

**Parâmetros:**

VDd	- cm
SIVd	0,90 cm
VEd	2,92 cm
PPVEd	0,94 cm
SIVs	1,17 cm
VEs	1,58 cm
PPVEs	1,08 cm
FE	78 %
FS	45 %
Ao	1,65 cm
AE	2,40 cm
Rel AE/AO	1,46
SSPE	0,23 cm

**Comentários:**

**CÂMARAS ESQUERDAS:**

Ventrículo esquerdo apresenta-se com dimensões normais e contratilidade segmentar preservada, apresentando parâmetros de função sistólica e diastólica preservados.  
Átrio esquerdo de dimensões normais.  
Aorta ascendente de diâmetro normal.

**CÂMARAS DIREITAS:**

Ventrículo direito com dimensões normais, não evidencia alterações de contratilidade.  
Átrio direito de dimensões normais.

**VALVAS:**

Valva mitral morfológicamente espessada, com sinais de refluxo moderado ( $V_{pico} = 5,95m/s$   $G_{pico} = 141,65mmHg$ ) ao estudo com Doppler.  
Valva tricúspide morfológicamente normal, com sinais de refluxo discreto ao estudo com Doppler.  
Valva aórtica morfológicamente normal, sem sinais de refluxo ou estenose ao estudo com Doppler.  
Valva pulmonar morfológicamente normal, sem sinais de refluxo ou estenose ao estudo com Doppler.

**CONTINUIDADES:**

Continuidades mitro-aórtica e septo-aórtica conservadas.  
Septo inter-ventricular conservado.  
Septo inter-atrial conservado.

**AVALIAÇÃO DA FUNÇÃO DIASTÓLICA:**

Velocidade da onda E mitral: 0,78m/s, onda A: 0,56m/s;  
Relação onda E/A: 1,38  
TRIV= 62ms

**AVALIAÇÃO HEMODINÂMICA:**

Velocidade máxima do fluxo pulmonar: 1,01m/s, gradiente: 4,07mmHg;  
Velocidade máxima do fluxo aórtico: 1,06m/s, gradiente: 4,49mmHg.

**PERICÁRDIO:**

Pericárdio normal.

**\*Por tratar-se de exame complementar, este laudo deve ser avaliado por um Médico Veterinário.**



**Vet Cordis**  
Cardiologia Veterinária

# LAUDO ECOCARDIOGRÁFICO

## Ecodoppler Colorido

Cardiologia Clínica \* Eletrocardiograma \* Ecodopplercardiograma \* Holter de ECG

Data: «Data»/2021




### Conclusões:

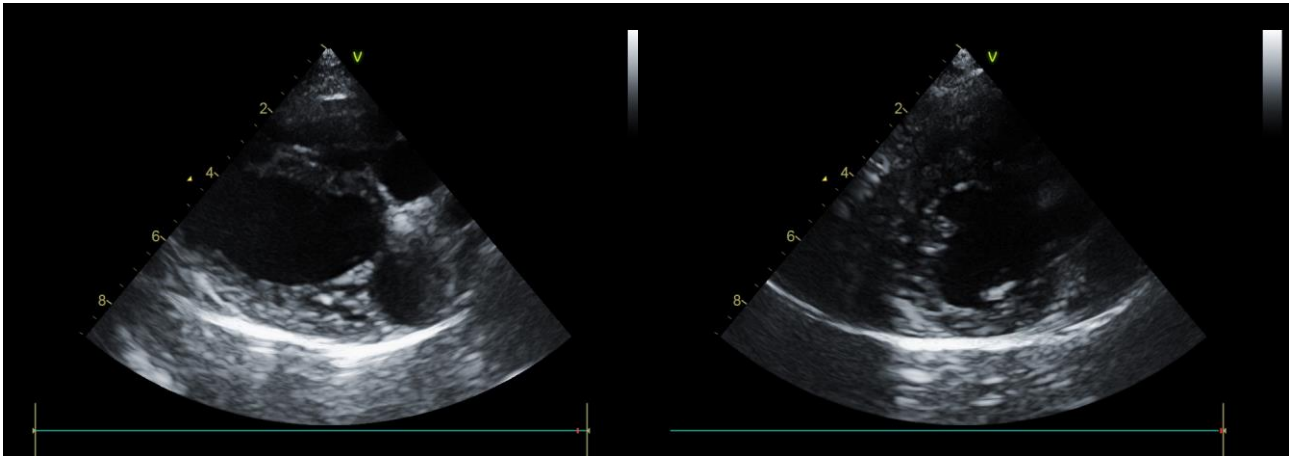
Doença Valvar Mixomatosa Mitral.  
Regurgitação Mitral moderada.  
Insuficiência Tricúspide discreta.  
Índices de pressão de enchimento ventricular esquerdo normais.  
Índices de probabilidade baixos para Hipertensão Pulmonar.  
VE<sub>dn</sub> = 1,49 (normal).

  
Dr. Rodrigo Pereira Brum  
Médico Veterinário  
CRMV-RJ 10246

**\*Por tratar-se de exame complementar, este laudo deve ser avaliado por um Médico Veterinário.**

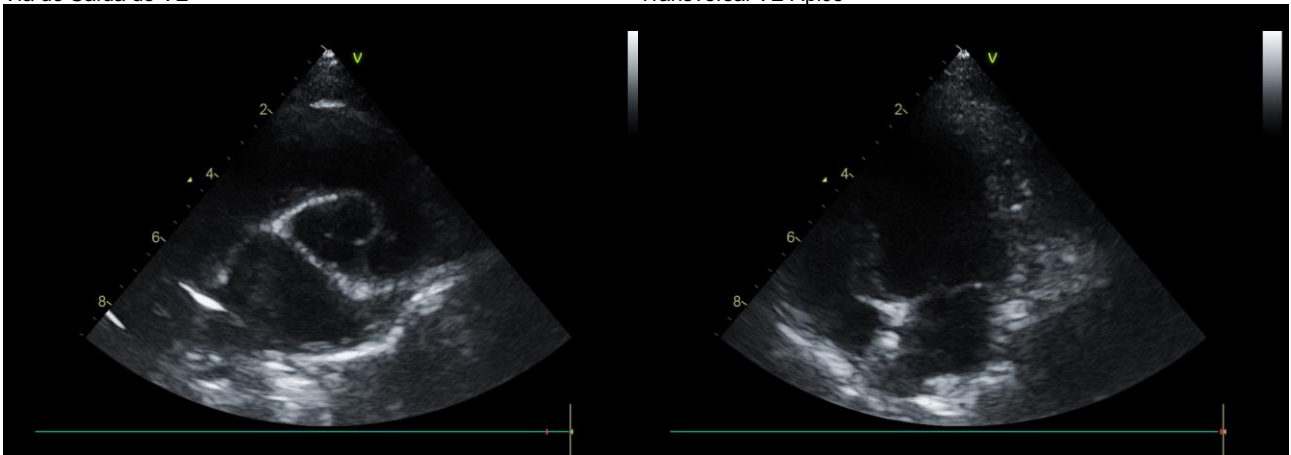
Prezado cliente, o presente laudo e suas imagens encontram-se armazenadas em mídia digital sob o código: «Código\_do\_Exame»  
Alternativamente, uma cópia deste laudo pode ser resgatada em [www.vetcordis.com](http://www.vetcordis.com)

 [www.vetcordis.com](http://www.vetcordis.com) -  [rodrigo@vetcordis.com](mailto:rodrigo@vetcordis.com) -  Celular: (0XX21) 99129-3363



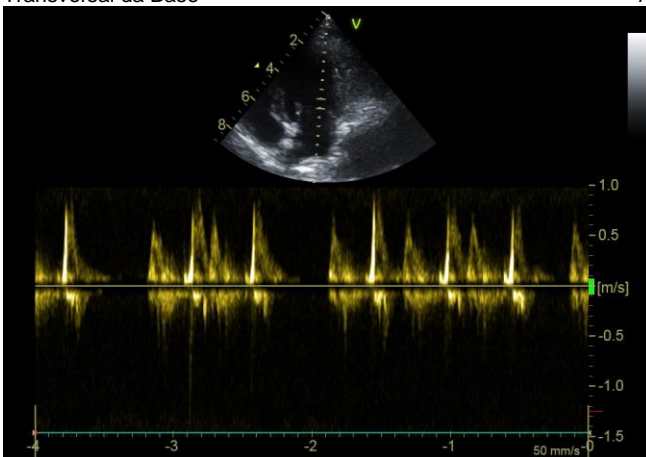
Via de Saída do VE

Transversal VE Ápice



Transversal da Base

Apical 3, 4 ou 5 câmaras



Fluxo Mitral

\*Por tratar-se de exame complementar, este laudo deve ser avaliado por um Médico Veterinário.

Prezado cliente, o presente laudo e suas imagens encontram-se armazenadas em mídia digital sob o código: «Código\_do\_Exame»  
Alternativamente, uma cópia deste laudo pode ser resgatada em [www.vetcordis.com](http://www.vetcordis.com)