



# Vet Cordis - Cardiologia Veterinária

Rodrigo Brum - Cardiologia Veterinária  
Cardiologia - Ecodopplercardiografia - ECG de Repouso - Holter  
ECG

## Eletrocardiograma

### Identificação

Identificação: 2020_01_21__10_13	Data: 21/01/2020 10:13:05	Peso: 0,0 kg
Paciente: Morena	Idade: 8 anos e 0 mês	Sexo: Fêmea
Espécie: Canina	Raça: Shih Tzu	
Proprietário: Juliana Pires	Solicitante: ---	

### Parâmetros Observados

Eixo QRS: 109.28 °	Duração de QRS: 48 ms	Duração de P: 40 ms
Intervalo QTc: 211 ms	Amplitude de P: 0.25 mV	Amplitude de R: 0.62 mV
Intervalo PR: 82 ms		

### Comentários

Ausculata cardíaca não revela sopro ou arritmias patológicas.  
Ausculata pulmonar revela som claro pulmonar.  
Pulso femoral presente em ambas as artérias, normocinético e correspondente aos batimentos cardíacos  
Eixo elétrico médio desviado à direita  
Todos os parâmetros eletrocardiográficos encontram-se dentro dos seus respectivos valores fisiológicos normais.

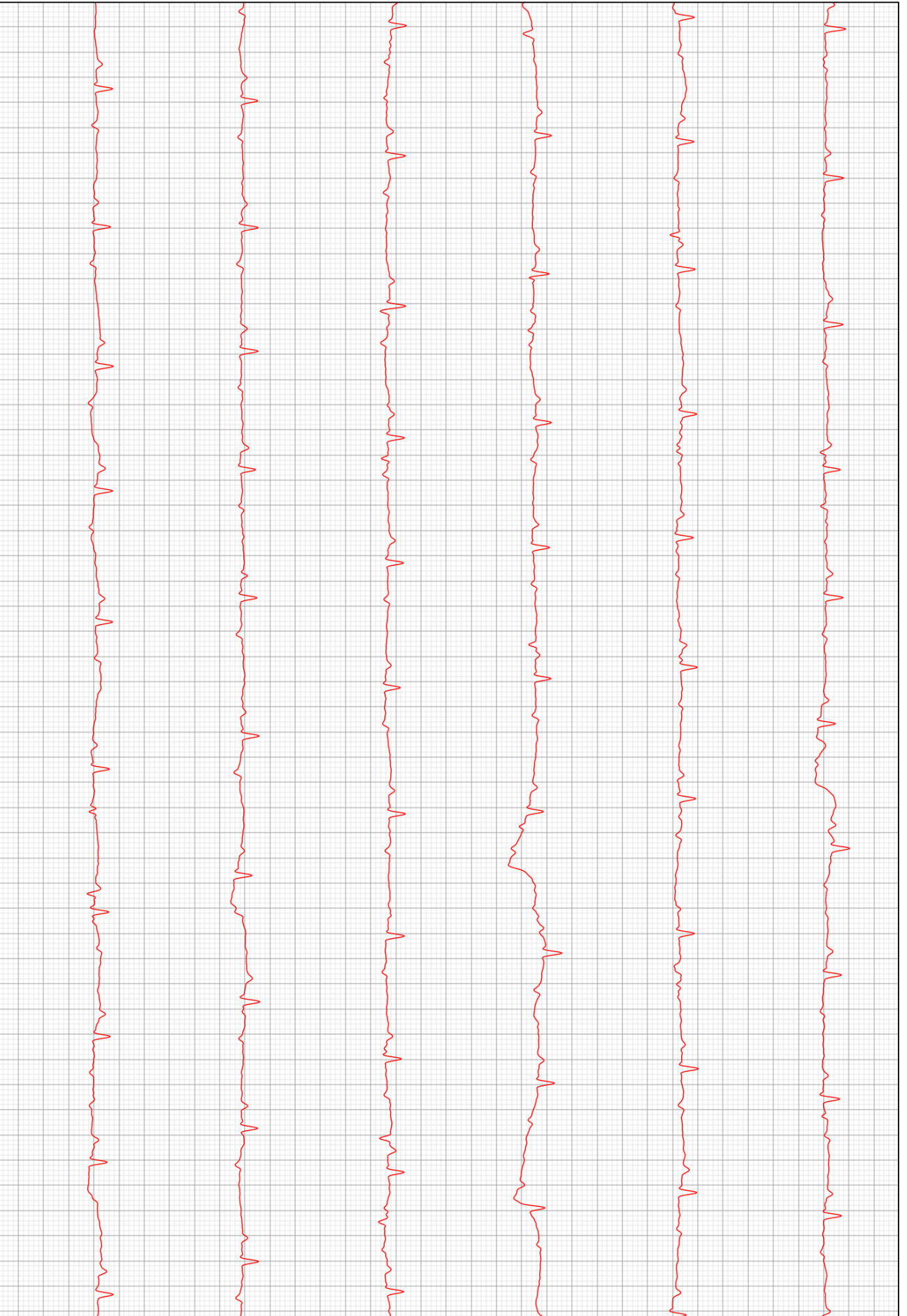
### Conclusões

Sinusal normal  
Achados clínicos e eletrocardiográficos não apontam para o diagnóstico de cardiopatias primárias.

Dr. Rodrigo Pereira Brum  
Médico Veterinário  
CRMV-RJ 10246

Rodrigo Pereira Brum  
CRMV: RJ10246VP

Assinado eletronicamente por:



D2

