



Vet Cordis - Cardiologia Veterinária

Rodrigo Brum - Cardiologia Veterinária
Cardiologia - Ecodopplercardiografia - ECG de Repouso - Holter
ECG

Eletrocardiograma

Identificação

| | | |
|----------------------------------|---------------------------|--------------|
| Identificação: 2019_12_05__09_42 | Data: 05/12/2019 09:42:12 | Peso: 0,0 kg |
| Paciente: Lara | Idade: 10 anos e 0 mês | Sexo: Fêmea |
| Espécie: Canina | Raça: Labrador Retriever | |
| Proprietário: Pillar Cafe | Solicitante: --- | |

Parâmetros Observados

| | | |
|-------------------------|-----------------------|-----------------------|
| Eixo QRS: 80.82 ° | Intervalo PR: 106 ms | Intervalo QTc: 198 ms |
| Amplitude de R: 1.72 mV | Duração de QRS: 64 ms | Duração de P: 50 ms |
| Amplitude de P: 0.23 mV | | |

Comentários

Ausculta cardíaca não revela sopro ou arritmias patológicas.
Ausculta pulmonar revela som claro e pulmonar.
Pulso femoral presente em ambas artérias, normocinéticos e correspondentes aos batimentos cardíacos.
Eixo elétrico médio preservado dentro da normalidade.
Todos os parâmetros eletrocardiográficos encontram-se dentro dos seus respectivos valores fisiológicos normais.

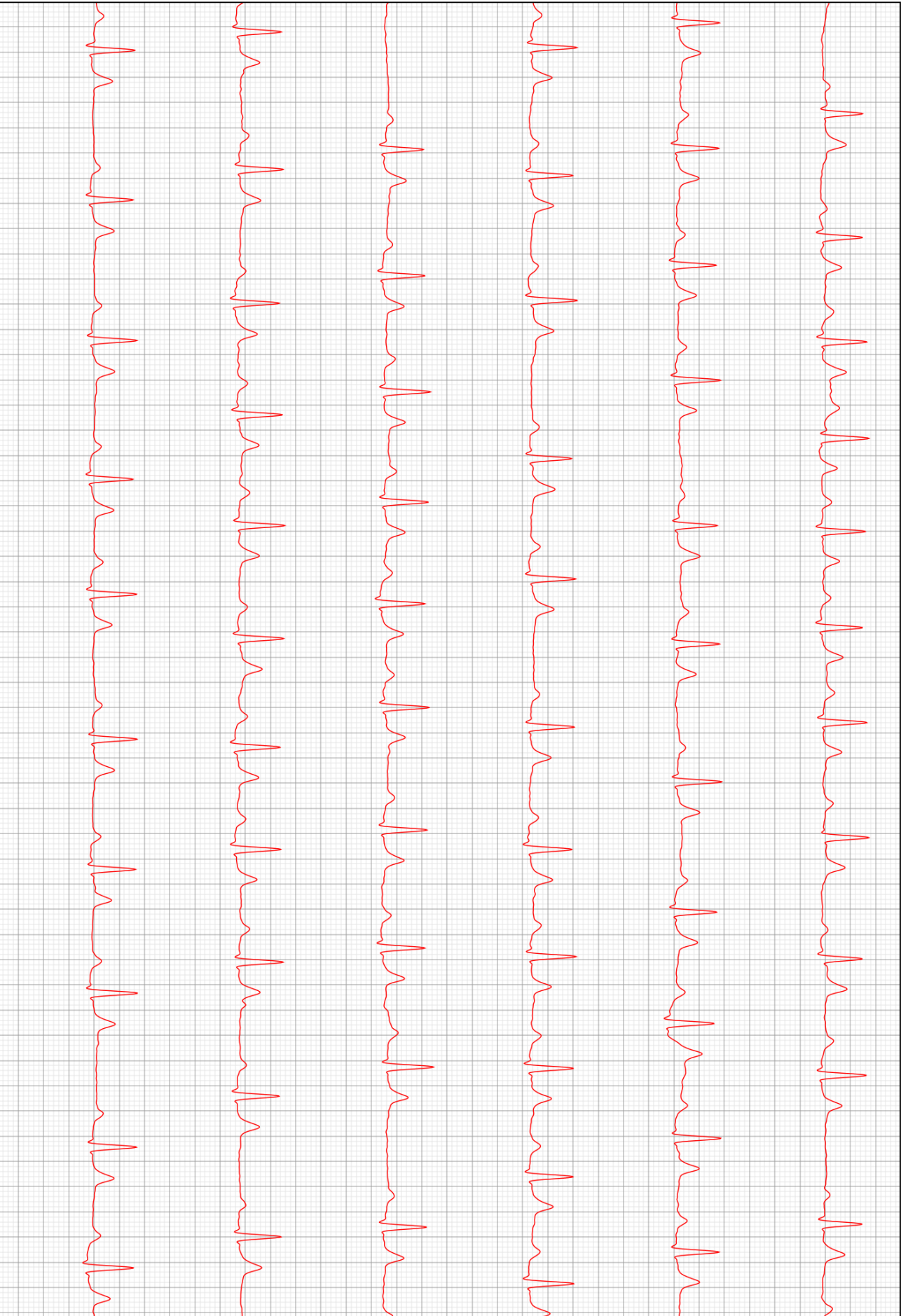
Conclusões

Arritmia sinusal normal
Achados clínicos e eletrocardiográficos não concluem pela presença de cardiopatias primárias.

Dr. Rodrigo Pereira Brum
Médico Veterinário
CRMV-RJ 10246

Rodrigo Pereira Brum
CRMV: RJ10246VP

Assinado eletronicamente por:



D2

