



Vet Cordis - Cardiologia Veterinária

Rodrigo Brum - Cardiologia Veterinária
Cardiologia - Ecodopplercardiografia - ECG de Repouso - Holter
ECG

Eletrocardiograma

Identificação

Identificação: 2017_11_10__08_55	Data: 10/11/2017 08:55:03	Peso: ---
Paciente: Spark	Idade: 4 anos e 0 mês	Sexo: Macho
Espécie: Canina	Raça: Buldogue Francês	
Proprietário: Sheila Nassif	Solicitante: ---	

Parâmetros Observados

Eixo QRS: 67.98 °	Duração de P: 46 ms	Amplitude de P: 0.18 mV
Intervalo QTc: 237 ms	Intervalo PR: 82 ms	Duração de QRS: 62 ms
Amplitude de R: 0.96 mV		

Comentários

Ausculata cardíaca não revela sopro ou arritmias patológicas.
Ausculata pulmonar revela som claro pulmonar.
Pulso femoral presente em ambas as artérias, normocinético e correspondente aos batimentos cardíacos
Eixo elétrico médio preservado dentro da normalidade.
Todos os parâmetros eletrocardiográficos encontram-se dentro dos seus respectivos valores fisiológicos normais.

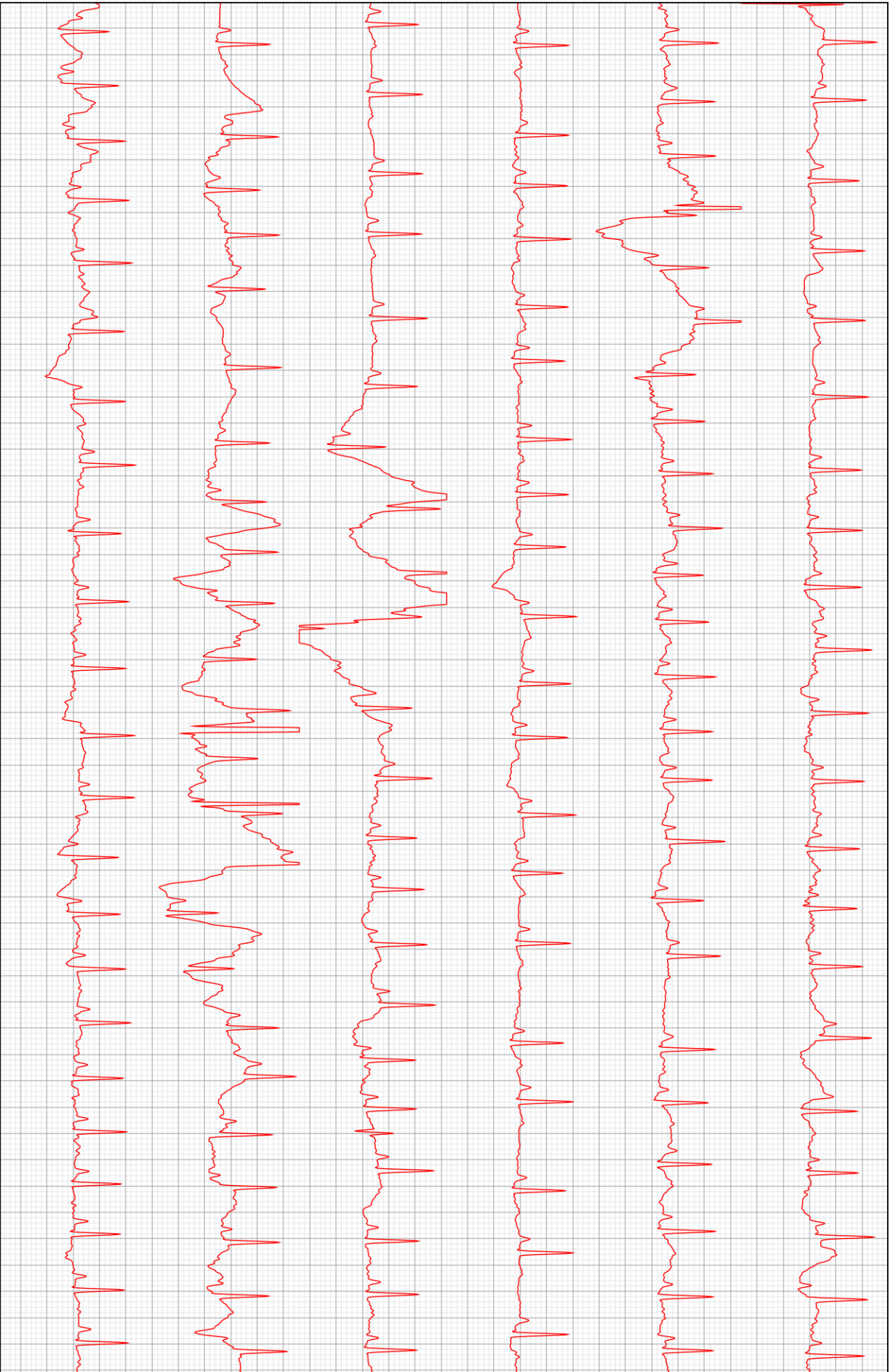
Conclusões

Arritmia sinusal normal.
Achados clínicos e eletrocardiográficos não apontam para o diagnóstico de cardiopatias primárias.

Dr. Rodrigo Pereira Brum
Médico Veterinário
CRMV-RJ 10246

Rodrigo Pereira Brum
CRMV: RJ10246VP

Assinado eletronicamente por:



D2

