



# Vet Cordis - Cardiologia Veterinária

Rodrigo Brum - Cardiologia Veterinária  
Cardiologia - Ecodopplercardiografia - ECG de Repouso - Holter  
ECG

## Eletrocardiograma

### Identificação

Identificação: 2018_01_05__09_16	Data: 05/01/2018 09:16:59	Peso: ---
Paciente: muchacho	Idade: 7 anos e 0 mês	Sexo: Macho
Espécie: Canina	Raça: Cocker Spaniel Inglês	
Proprietário: Luciana Fernandes	Solicitante: ---	

### Parâmetros Observados

Eixo QRS: 85.57 °	Amplitude de R: 1.32 mV	Intervalo QTc: 200 ms
Duração de QRS: 66 ms	Amplitude de P: 0.25 mV	Duração de P: 48 ms
Intervalo PR: 82 ms		

### Comentários

Ausulta cardíaca não revela sopro ou arritmias patológicas.  
Ausulta pulmonar revela som claro pulmнар.  
Pulso femoral presente em ambas as artérias, normocinético e correspondente aos batimentos cardiacos  
Eixo elétrico medio preservado dentro da normalidade.  
Todos os parâmetros eletrocardiográficos encontram-se dentro dos seus respectivos valores fisiológicos normais.

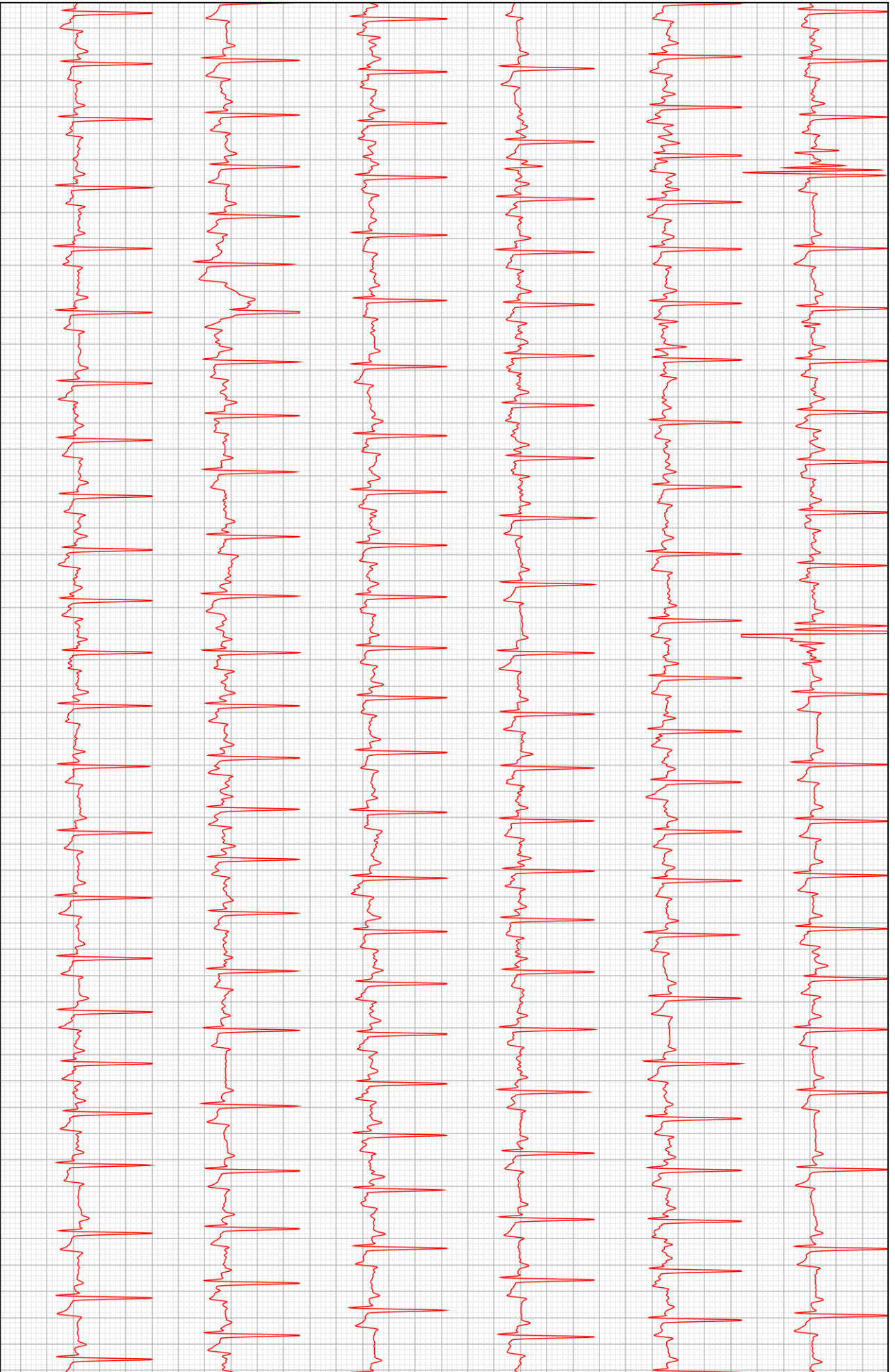
### Conclusões

Sinusal normal  
Achados clínicos e eletrocardiográficos não apontam para o diagnóstico de cardiopatias primárias.

Dr. Rodrigo Pereira Brum  
Médico Veterinário  
CRMV-RJ 10246

Rodrigo Pereira Brum  
CRMV: RJ10246VP

Assinado eletronicamente por:



D2

