



Identificação:

Código do Exame: 20.04.15.LEONA.DOLORES

Nome: Leona **Espécie:** Canina **Raça:** Spitz Alemão **Idade:** 14a
Sexo: F **Peso:** - Kg **Pelagem:** Dourada
Proprietário(a): Dolores Laveglia **Telefone:** -
Solicitante: Dr(a) Tatiana **Origem:** Animália

Parâmetros:

VDd	- cm
SIVd	0,6 cm
VEd	2,8 cm
PPVEd	0,7 cm
SIVs	0,8 cm
VEs	1,3 cm
PPVEs	0,8 cm
FE	87 %
FS	55 %
Ao	1,0 cm
AE	2,0 cm
Rel AE/AO	1,97
SSPE	0,2 cm

Comentários:

CÂMARAS ESQUERDAS:

Ventrículo esquerdo apresenta-se com dimensões normais e contratilidade segmentar preservada, apresentando parâmetros de função sistólica aumentados e diastólica apresentando sinais de déficit de relaxamento.

Átrio esquerdo de dimensões aumentadas.

Aorta ascendente de diâmetro normal.

CÂMARAS DIREITAS:

Ventrículo direito de dimensões normais, não evidencia alterações de contratilidade.

Átrio direito de dimensões aumentadas.

VALVAS:

Valva mitral morfológicamente espessada, com prolapso de folheto septal e sinais de refluxo significativo ($V_{\text{pico}} = 5,30\text{m/s}$ $G_{\text{pico}} = 112,28\text{mmHg}$) ao estudo com Doppler.

Valva tricúspide morfológicamente espessada, com sinais de refluxo discreto ($V_{\text{pico}} = 3,14\text{m/s}$) ao estudo com Doppler.

Valva aórtica morfológicamente normal, sem sinais de refluxo ou estenose ao estudo com Doppler.

Valva pulmonar morfológicamente normal, com sinais de refluxo discreto ao estudo com Doppler.

CONTINUIDADES:

Continuidades mitro-aórtica e septo-aórtica conservadas.

Septo inter-ventricular conservado.

Septo inter-atrial conservado.

AVALIAÇÃO DA FUNÇÃO DIASTÓLICA:

Velocidade da onda E mitral: 1,24m/s, onda A: 0,73m/s;

Relação onda E/A: 1,69 (PSEUDONORMAL)

TRIV= 31ms

AVALIAÇÃO HEMODINÂMICA:

Velocidade máxima do fluxo pulmonar: 0,53m/s, gradiente: 1,15mmHg;

Velocidade máxima do fluxo aórtico: 0,92m/s, gradiente: 3,38mmHg.

PERICÁRDIO:

Pericárdio normal.

***Por tratar-se de exame complementar, este laudo deve ser avaliado por um Médico Veterinário.**



Vet Cordis
Cardiologia Veterinária

LAUDO ECOCARDIOGRÁFICO

Ecodoppler Colorido

Cardiologia Clínica * Eletrocardiograma * Ecodopplercardiograma * Holter de ECG

Data: «Data»/2020




Conclusões:

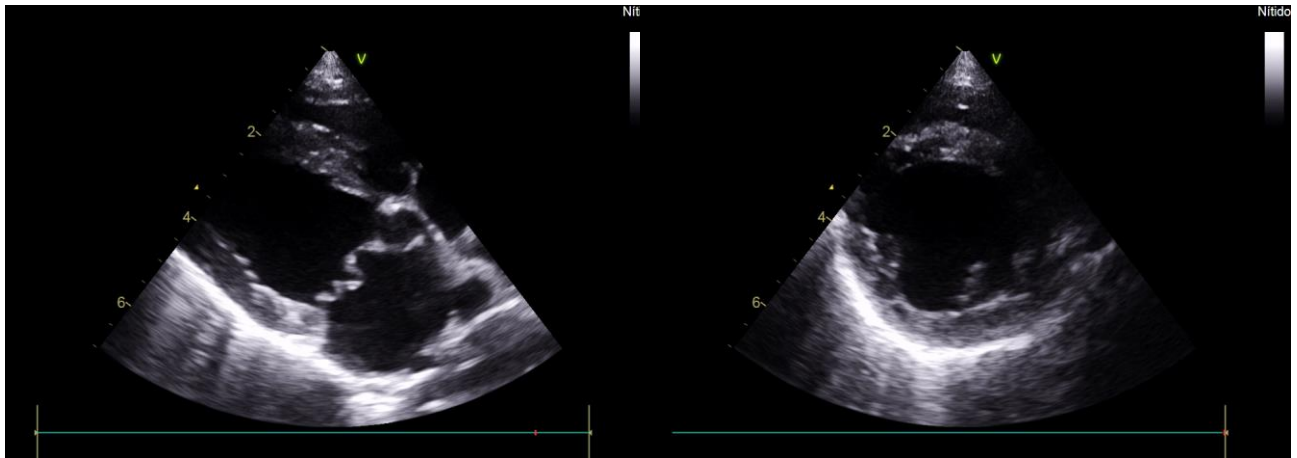
Doença Valvar Mixomatosa Mitral e Tricúspide.
Regurgitação Mitral importante com prolapso de folheto septal.
Regurgitação Tricúspide discreta.
Insuficiência Pulmonar discreta.
Fluxo transmitral em padrão pseudonormal.
Índice de distensibilidade de RDAP = 33%.
Índices de probabilidade baixos para Hipertensão Pulmonar.


Dr. Rodrigo Pereira Brum
Médico Veterinário
CRMV-RJ 10246

***Por tratar-se de exame complementar, este laudo deve ser avaliado por um Médico Veterinário.**

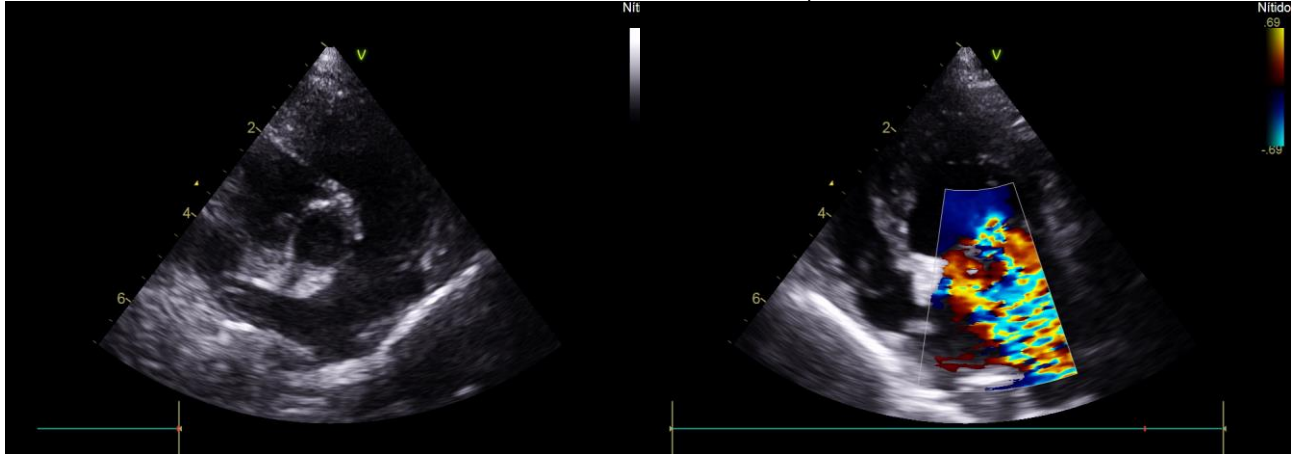
Prezado cliente, o presente laudo e suas imagens encontram-se armazenadas em mídia digital sob o código: «Código_do_Exame»
Alternativamente, uma cópia deste laudo pode ser resgatada em www.vetcordis.com

 www.vetcordis.com -  rodrigo@vetcordis.com -  Celular: (0XX21) 99129-3363



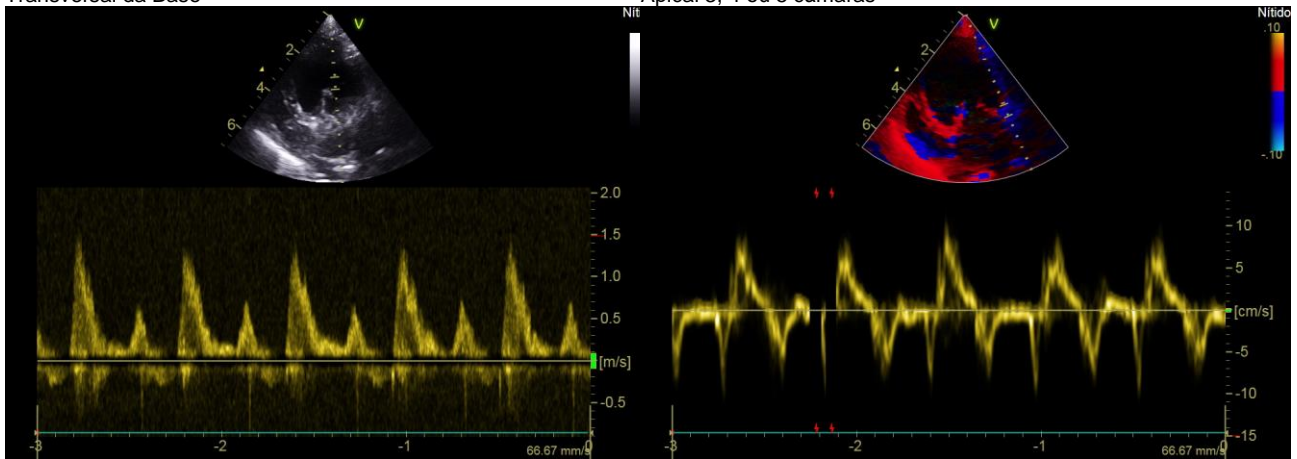
Via de Saída do VE

Transversal VE Ápice



Transversal da Base

Apical 3, 4 ou 5 câmaras



Fluxo Mitral

Outros

*Por tratar-se de exame complementar, este laudo deve ser avaliado por um Médico Veterinário.

Prezado cliente, o presente laudo e suas imagens encontram-se armazenadas em mídia digital sob o código: «Código_do_Exame»
Alternativamente, uma cópia deste laudo pode ser resgatada em www.vetcordis.com