



Identificação:

Código do Exame: 21.03.24.FAFA.MARIA

Nome: Fafá **Espécie:** Canina **Raça:** Collie Barbudo **Idade:** 14a
Sexo: F **Peso:** 17 Kg **Pelagem:** Bicolor
Proprietário(a): Maria Carvalho **Telefone:** -
Solicitante: Dr(a) Rodrigo **Origem:** Animalia

Parâmetros:

VDd	- cm
SIVd	1,02 cm
VEd	2,69 cm
PPVEd	0,89 cm
SIVs	1,24 cm
VEs	1,82 cm
PPVEs	1,03 cm
FE	62 %
FS	32 %
Ao	1,81 cm
AE	2,41 cm
Rel AE/AO	1,33
SSPE	0,39 cm

Comentários:

CÂMARAS ESQUERDAS:

Ventrículo esquerdo apresenta-se com dimensões normais e contratilidade segmentar preservada, apresentando parâmetros de função sistólica diminuídos e diastólica preservados.

Átrio esquerdo de dimensões normais.

Aorta ascendente de diâmetro normal.

CÂMARAS DIREITAS:

Ventrículo direito com dimensões aumentadas, não evidencia alterações de contratilidade.

Átrio direito de dimensões aumentadas.

VALVAS:

Valva mitral morfológicamente normal, com sinais de refluxo discreto ao estudo com Doppler.

Valva tricúspide morfológicamente normal, com sinais de refluxo moderado ($V_{pico} = 3,32m/s$) ao estudo com Doppler.

Valva aórtica morfológicamente normal, com sinais de refluxo ou discreto ao estudo com Doppler.

Valva pulmonar morfológicamente normal, sem sinais de refluxo ou estenose ao estudo com Doppler.

CONTINUIDADES:

Continuidades mitro-aórtica e septo-aórtica conservadas.

Septo inter-ventricular conservado.

Septo inter-atrial conservado.

AVALIAÇÃO DA FUNÇÃO DIASTÓLICA:

Velocidade da onda E mitral: 0,45m/s, onda A: 0,60m/s;

Relação onda E/A: 0,91

TRIV= 58ms

AVALIAÇÃO HEMODINÂMICA:

Velocidade máxima do fluxo pulmonar: 0,65m/s, gradiente: 1,67mmHg;

Velocidade máxima do fluxo aórtico: 1,28m/s, gradiente: 6,55mmHg.

PERICÁRDIO:

Pericárdio normal.

***Por tratar-se de exame complementar, este laudo deve ser avaliado por um Médico Veterinário.**



Conclusões:

Insuficiência Tricúspide moderada.

Insuficiência Mitral e Aórtica discreta.

Aumento de Artéria Pulmonar e seus ramos, com índice de distensibilidade de Ramo Direito de Artéria Pulmonar em 18%.

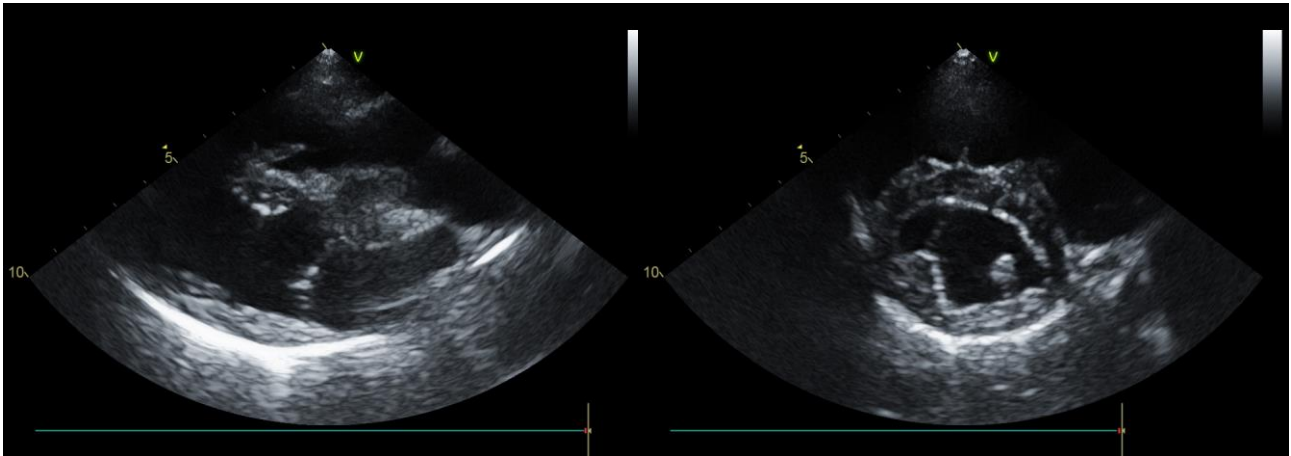
Índices de pressão de enchimento ventricular esquerdo normais.

Índices de probabilidade intermediários para Hipertensão Pulmonar.

VE_{dn} = 1,16 (normal).

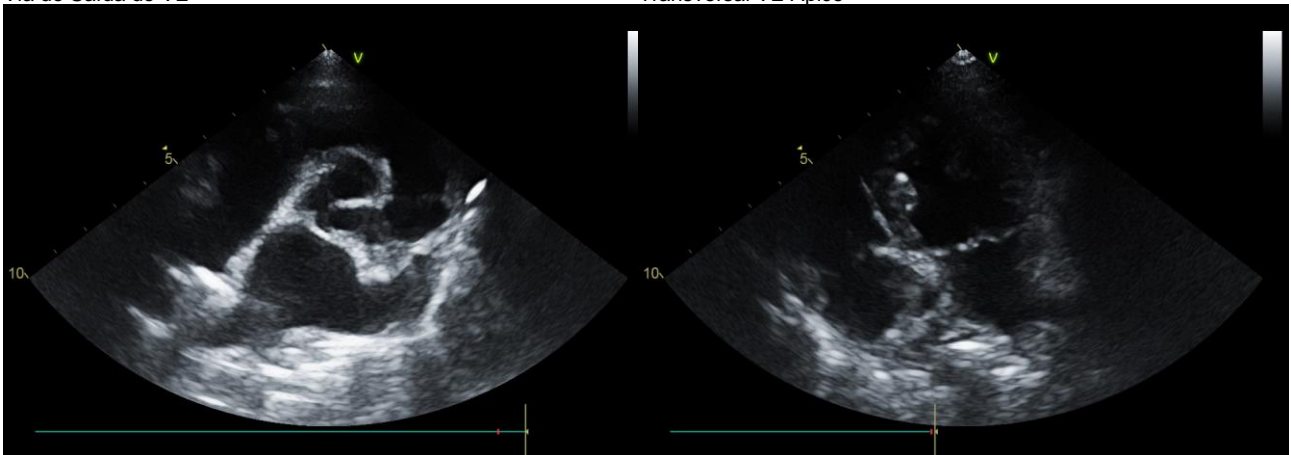

Dr. Rodrigo Pereira Brum
Médico Veterinário
CRMV-RJ 10246

***Por tratar-se de exame complementar, este laudo deve ser avaliado por um Médico Veterinário.**



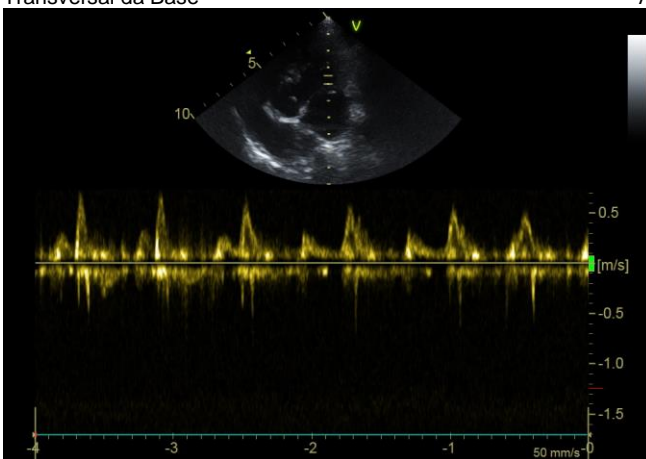
Via de Saída do VE

Transversal VE Ápice



Transversal da Base




Apical 3, 4 ou 5 câmaras



Fluxo Mitral

*Por tratar-se de exame complementar, este laudo deve ser avaliado por um Médico Veterinário.

Prezado cliente, o presente laudo e suas imagens encontram-se armazenadas em mídia digital sob o código: «Código_do_Exame»
Alternativamente, uma cópia deste laudo pode ser resgatada em www.vetcordis.com

 www.vetcordis.com -  rodrigo@vetcordis.com -  Celular: (0XX21) 99129-3363