



Vet Cordis - Cardiologia Veterinária

Rodrigo Brum - Cardiologia Veterinária
Cardiologia - Ecodopplercardiografia - ECG de Repouso - Holter
ECG

Eletrocardiograma

Identificação

Identificação: 2020_02_14__16_22	Data: 14/02/2020 16:22:42	Peso: 0,0 kg
Paciente: Abu	Idade: 5 anos e 0 mês	Sexo: Macho
Espécie: Canina	Raça: Chihuahua	
Proprietário: Annelise	Solicitante: ---	

Parâmetros Observados

Eixo QRS: 43.28 °	Amplitude de R: -0.19 mV	Duração de P: 34 ms
Duração de QRS: 50 ms	Amplitude de P: 0.13 mV	Intervalo PR: 70 ms
Intervalo QTc: 164 ms		

Comentários

Ausculta cardíaca não revela sopro ou arritmias patológicas.
Ausculta pulmonar revela som claro pulmonar.
Pulso femoral presente em ambas as artérias, normocinéticos e correspondente aos batimentos cardíacos.
Eixo elétrico desviado a esquerda
Todos os parâmetros eletrocardiográficos encontram-se dentro dos seus respectivos valores fisiológicos normais.

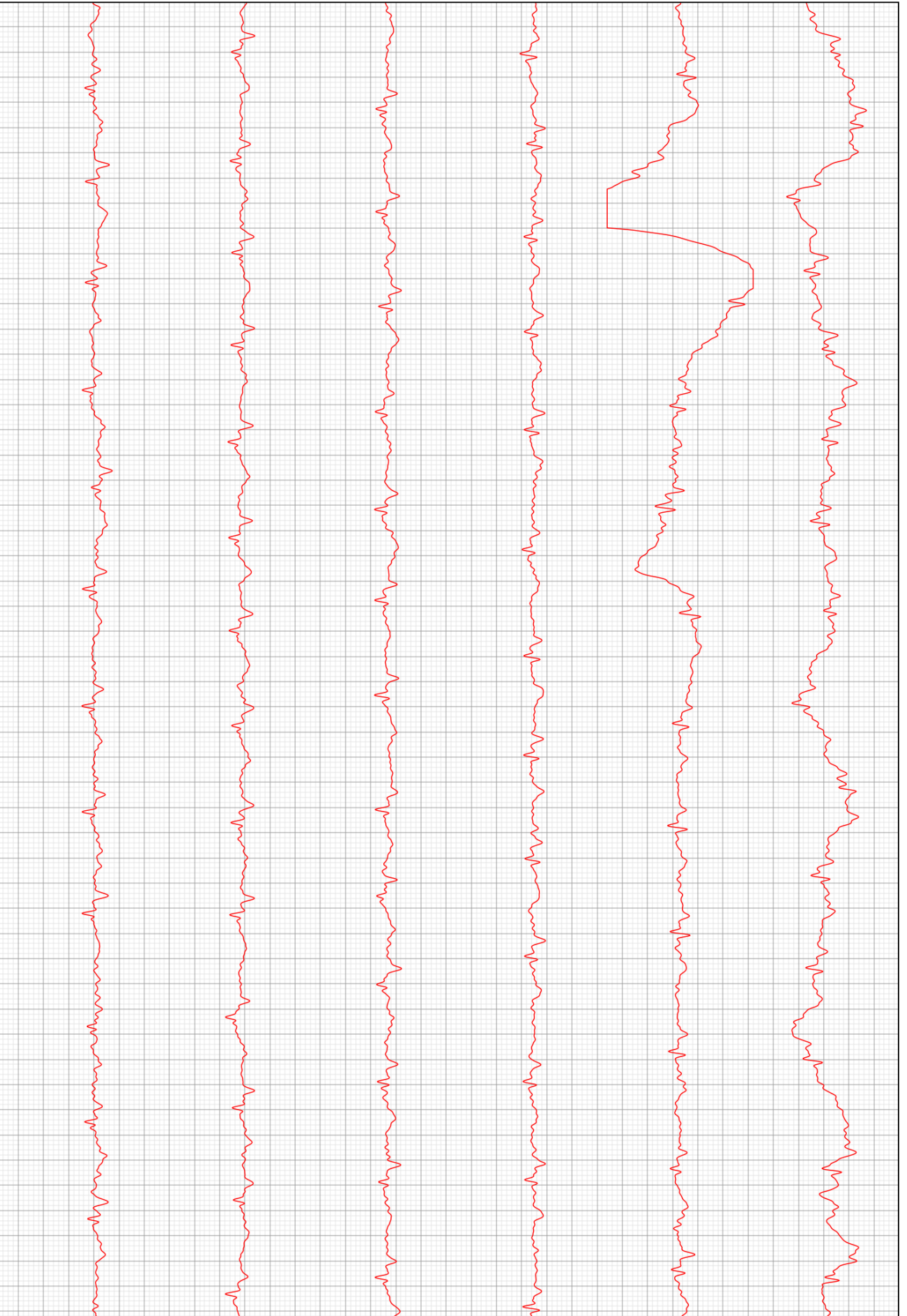
Conclusões

Sinusal Normal
Achados clínicos e eletrocardiográficos não concluem pela presença de cardiopatias primárias.
OBS.: Exame dificultado pelo incomodo do paciente

Dr. Rodrigo Pereira Brum
Médico Veterinário
CRMV-RJ 10246

Rodrigo Pereira Brum
CRMV: RJ10246VP

Assinado eletronicamente por:



D2

