



# Vet Cordis - Cardiologia Veterinária

Rodrigo Brum - Cardiologia Veterinária  
Cardiologia - Ecodopplercardiografia - ECG de Repouso - Holter  
ECG

## Eletrocardiograma

### Identificação

Identificação: 2020_01_15__10_14	Data: 15/01/2020 10:14:00	Peso: 0,0 kg
Paciente: Fiapo	Idade: 6 meses	Sexo: Macho
Espécie: Felina	Raça: Sem raça definida (SRD)	
Proprietário: Nathalia Machado	Solicitante: ---	

### Parâmetros Observados

Eixo QRS: 71.25 °	Duração de P: 28 ms	Amplitude de R: 0.49 mV
Amplitude de P: 0.06 mV	Intervalo QTc: 137 ms	Duração de QRS: 48 ms
Intervalo PR: 62 ms		

### Comentários

Ausculta cardíaca não revela sopro ou arritmias patológicas.  
Ausculta pulmonar revela som claro pulmonar.  
Pulso femoral presente em ambas as artérias, normocinéticos e correspondente aos batimentos cardíacos.  
Eixo elétrico médio preservado dentro da normalidade.  
Todos os parâmetros eletrocardiográficos encontram-se dentro dos seus respectivos valores fisiológicos normais.

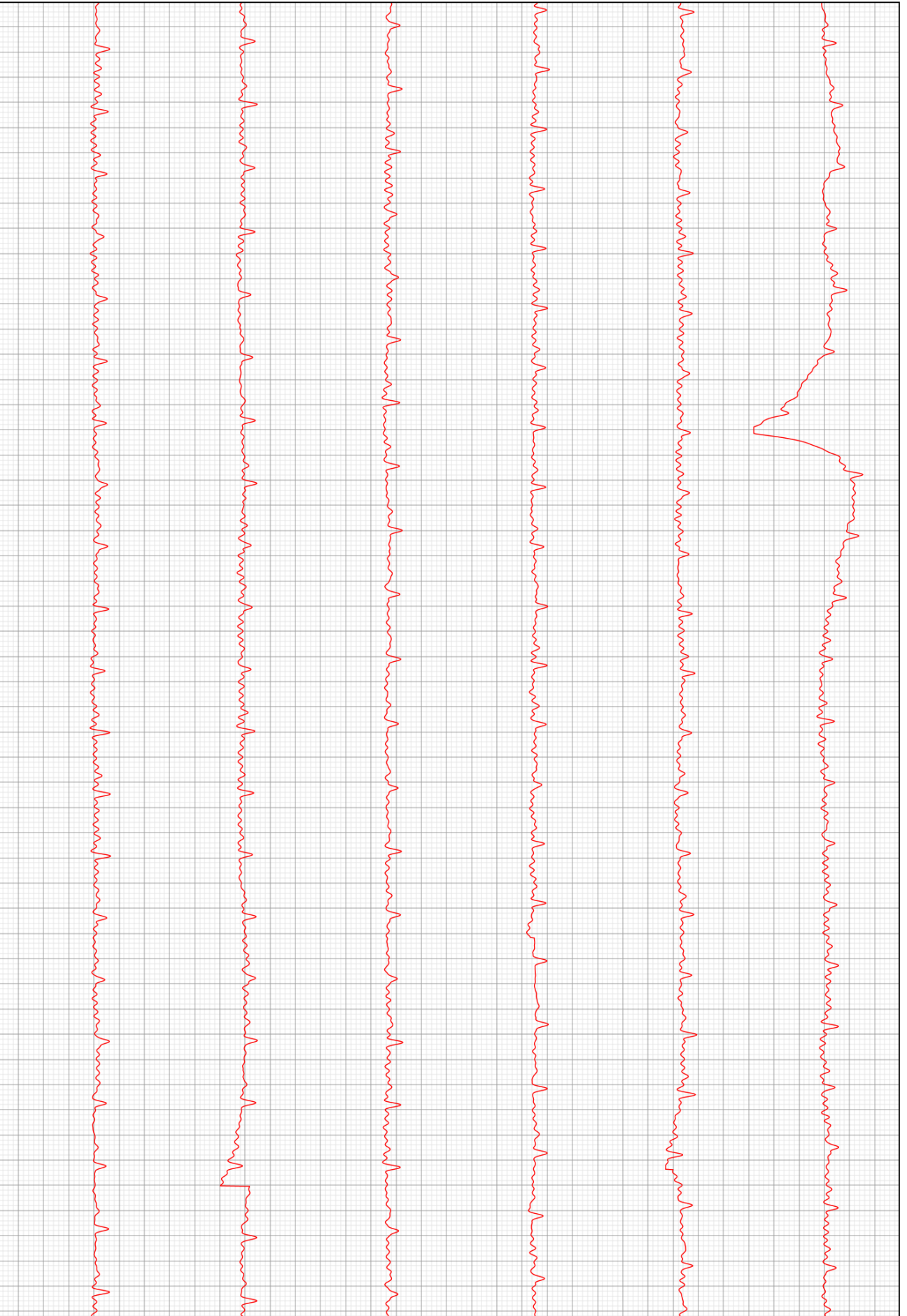
### Conclusões

Ritmo Sinusal Normal  
Achados clínicos e eletrocardiográficos não concluem pela presença de cardiopatias primárias.

Dr. Rodrigo Pereira Brum  
Médico Veterinário  
CRMV-RJ 10246

Rodrigo Pereira Brum  
CRMV: RJ10246VP

Assinado eletronicamente por:



D2

