



Identificação:

Código do Exame: 20.04.24.RALPH.NATHALIA

Nome: Ralph **Espécie:** Canino **Raça:** Shih Tzu **Idade:** 9a
Sexo: M **Peso:** - Kg **Pelagem:** Caramelo
Proprietário(a): Nathália Raupp **Telefone:** -
Solicitante: Dr(a) Rodrigo **Origem:** Animália

Parâmetros:

VDd	- cm
SIVd	0,6 cm
VEd	3,1 cm
PPVEd	0,7 cm
SIVs	0,9 cm
VEs	1,6 cm
PPVEs	1,0 cm
FE	82 %
FS	49 %
Ao	1,3 cm
AE	2,6 cm
Rel AE/AO	2,04
SSPE	0,3 cm

Comentários:

CÂMARAS ESQUERDAS:

Ventrículo esquerdo apresenta-se com dimensões aumentadas e contratilidade segmentar preservada, apresentando parâmetros de função sistólica aumentados e preservados.

Átrio esquerdo de dimensões aumentadas.

Aorta ascendente de diâmetro normal.

CÂMARAS DIREITAS:

Ventrículo direito de dimensões normais, não evidencia alterações de contratilidade.

Átrio direito de dimensões normais.

VALVAS:

Valva mitral morfolologicamente espessada, com sinais de refluxo significativo ($V_{pico} = 6,47m/s$ $G_{pico} = 167,42mmHg$) ao estudo com Doppler.

Valva tricúspide morfolologicamente espessada, com sinais de refluxo discreto ($V_{pico} = 3,33m/s$) ao estudo com Doppler.

Valva aórtica morfolologicamente normal, sem sinais de refluxo ou estenose ao estudo com Doppler.

Valva pulmonar morfolologicamente normal, sem sinais de refluxo ou estenose ao estudo com Doppler.

CONTINUIDADES:

Continuidades mitro-aórtica e septo-aórtica conservadas.

Septo inter-ventricular conservado.

Septo inter-atrial conservado.

AVALIAÇÃO DA FUNÇÃO DIASTÓLICA:

Velocidade da onda E mitral: 1,28m/s, onda A: 0,95m/s;

Relação onda E/A: 1,34

TRIV= 52ms

AVALIAÇÃO HEMODINÂMICA:

Velocidade máxima do fluxo pulmonar: 0,81m/s, gradiente: 2,60mmHg;

Velocidade máxima do fluxo aórtico: 1,08m/s, gradiente: 4,70mmHg.

PERICÁRDIO:

Pericárdio normal.

***Por tratar-se de exame complementar, este laudo deve ser avaliado por um Médico Veterinário.**

Conclusões:

Doença Valvar Mixomatosa Mitral e Tricúspide.

Regurgitação Mitral importante.

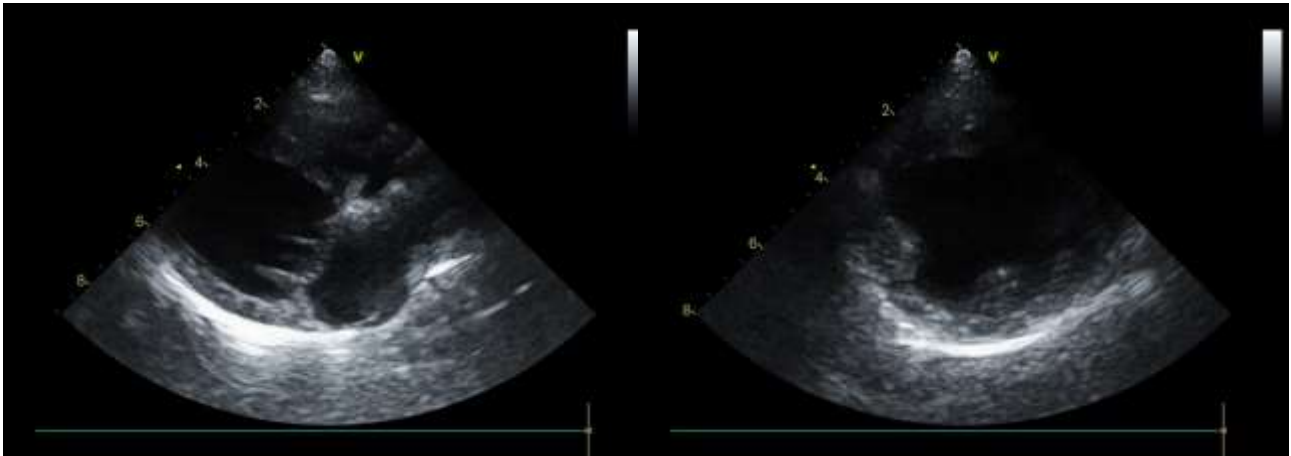
Regurgitação Tricúspide discreta.

Índices de probabilidade baixos para Hipertensão Pulmonar.



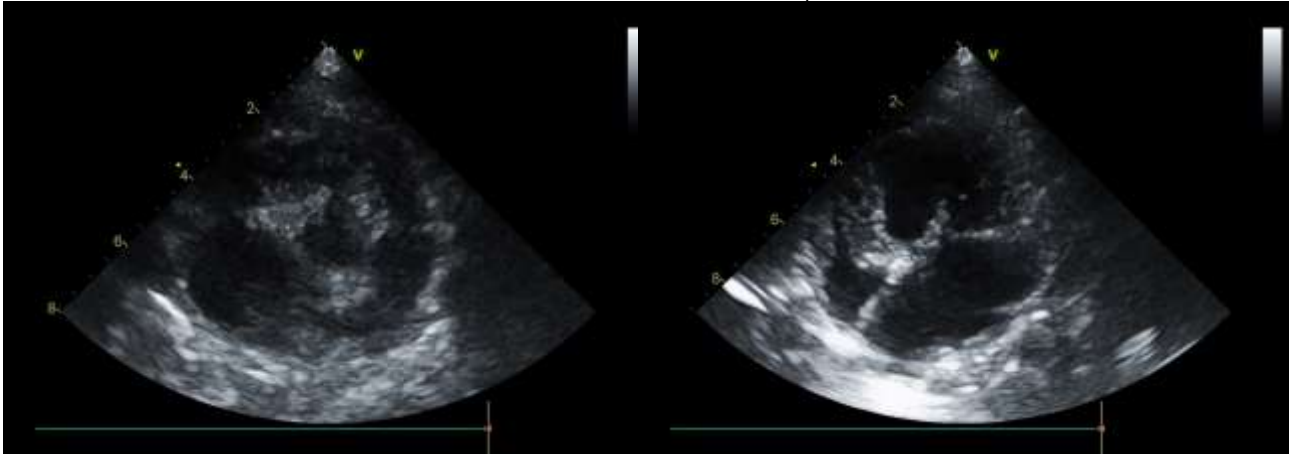
Dr. Rodrigo Pereira Brum
Médico Veterinário
CRMV-RJ 10246

***Por tratar-se de exame complementar, este laudo deve ser avaliado por um Médico Veterinário.**



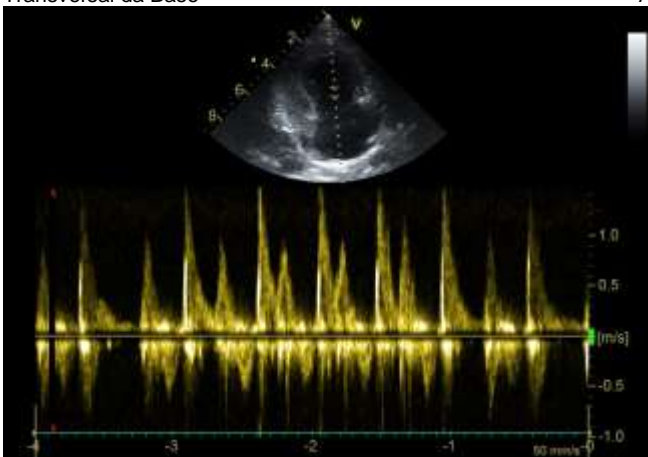
Via de Saída do VE

Transversal VE Ápice



Transversal da Base

Apical 3, 4 ou 5 câmaras



Fluxo Mitral

*Por tratar-se de exame complementar, este laudo deve ser avaliado por um Médico Veterinário.

Prezado cliente, o presente laudo e suas imagens encontram-se armazenadas em mídia digital sob o código: «Código_do_Exame»
Alternativamente, uma cópia deste laudo pode ser resgatada em www.vetcordis.com