



# Vet Cordis - Cardiologia Veterinária

Rodrigo Brum - Cardiologia Veterinária  
Cardiologia - Ecodopplercardiografia - ECG de Repouso - Holter  
ECG

## Eletrocardiograma

### Identificação

Identificação: 2019_10_22__16_26	Data: 22/10/2019 16:26:05	Peso: 0,0 kg
Paciente: Elsa	Idade: 4 anos e 0 mês	Sexo: Fêmea
Espécie: Canina	Raça: Rhodesian Ridgeback	
Proprietário: Miguel Falabella	Solicitante: ---	

### Parâmetros Observados

Eixo QRS: 99.52 °	Duração de P: 50 ms	Duração de QRS: 60 ms
Amplitude de P: 0.22 mV	Intervalo PR: 100 ms	Amplitude de R: 1.45 mV
Intervalo QTc: 195 ms		

### Comentários

Ausculata cardíaca não revela sopro ou arritmias patológicas.  
Ausculata pulmona revela som claro e pulmonar.  
Pulso femoral presente em ambas artérias, normocinéticos e correspondents aos batimentos cardíacos.  
Eixo elétrico médio preervado dentro da normalidade.  
Todos os parâmetros eletrocardiográficos encontram-se dentro dos seus respectivos valores fisiológicos normais.

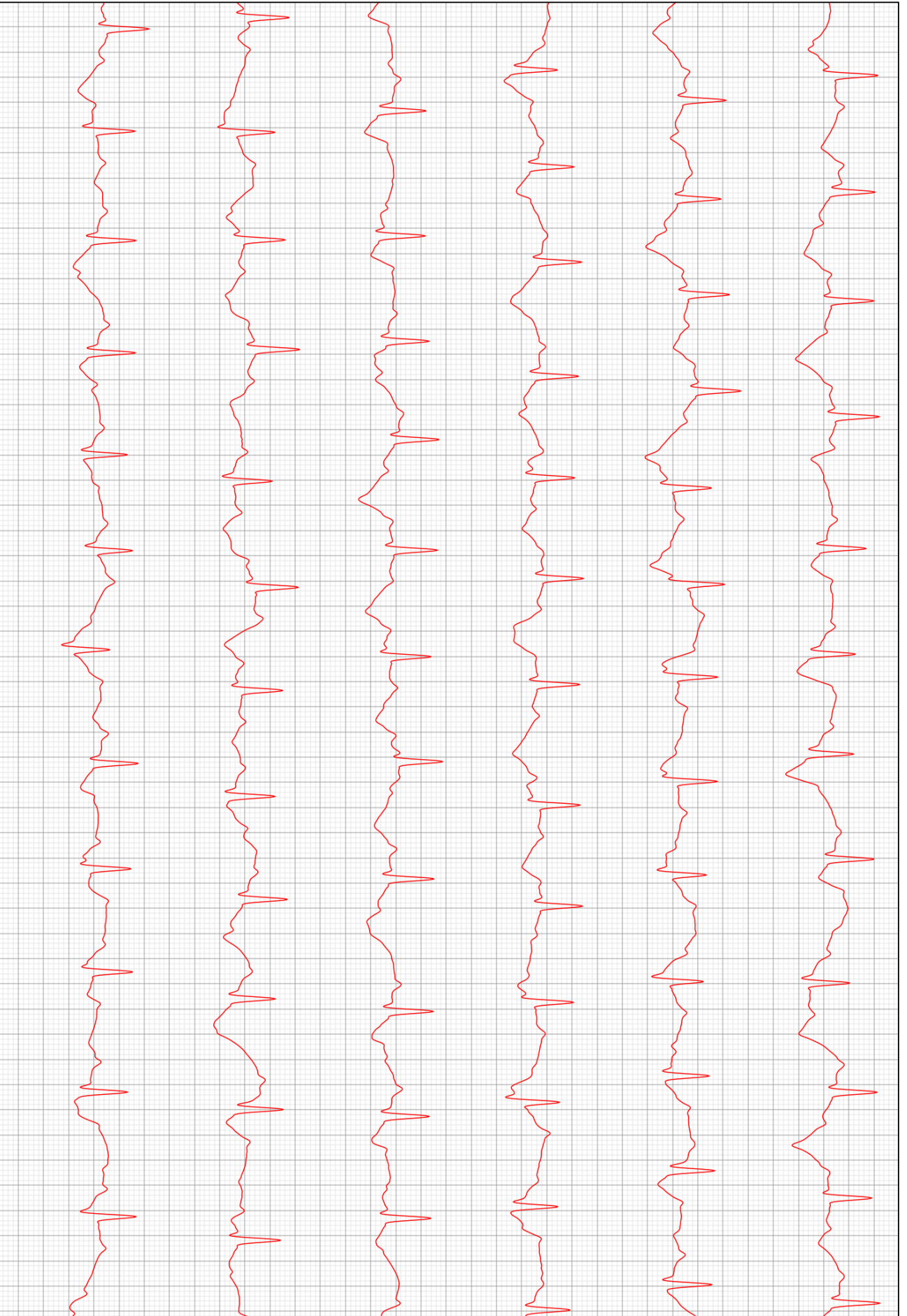
### Conclusões

Ritmo Arritmia sinusal normal  
Achados clinicos e eletrocardiograficos não concluem pela presença de cardiopatias primárias.

  
Dr. Rodrigo Pereira Brum  
Médico Veterinário  
CRMV-RJ 10246

Rodrigo Pereira Brum  
CRMV: RJ10246VP

Assinado eletronicamente por:



D2

