



Vet Cordis - Cardiologia Veterinária

Rodrigo Brum - Cardiologia Veterinária
Cardiologia - Ecodopplercardiografia - ECG de Repouso - Holter
ECG

Eletrocardiograma

Identificação

Identificação: 2020_01_08__10_27	Data: 08/01/2020 10:27:16	Peso: 0,0 kg
Paciente: Gato Amarelo	Idade: 6 meses	Sexo: Macho
Espécie: Felina	Raça: Sem raça definida (SRD)	
Proprietário: Talita Werneck	Solicitante: ---	

Parâmetros Observados

Eixo QRS: -112.81°	Amplitude de R: -0.26 mV	Intervalo QTc: 175 ms
Duração de P: 28 ms	Intervalo PR: 50 ms	Amplitude de P: 0.11 mV

Comentários

Ausculta cardíaca não revela sopro ou arritmias patológicas.
Ausculta pulmonar revela som claro pulmonar.
Pulso femoral presente em ambas as artérias, normocinéticos e correspondente aos batimentos cardíacos.
Eixo elétrico médio desviado para a esquerda.
Demais parâmetros eletrocardiográficos encontram-se dentro dos seus respectivos valores fisiológicos normais.

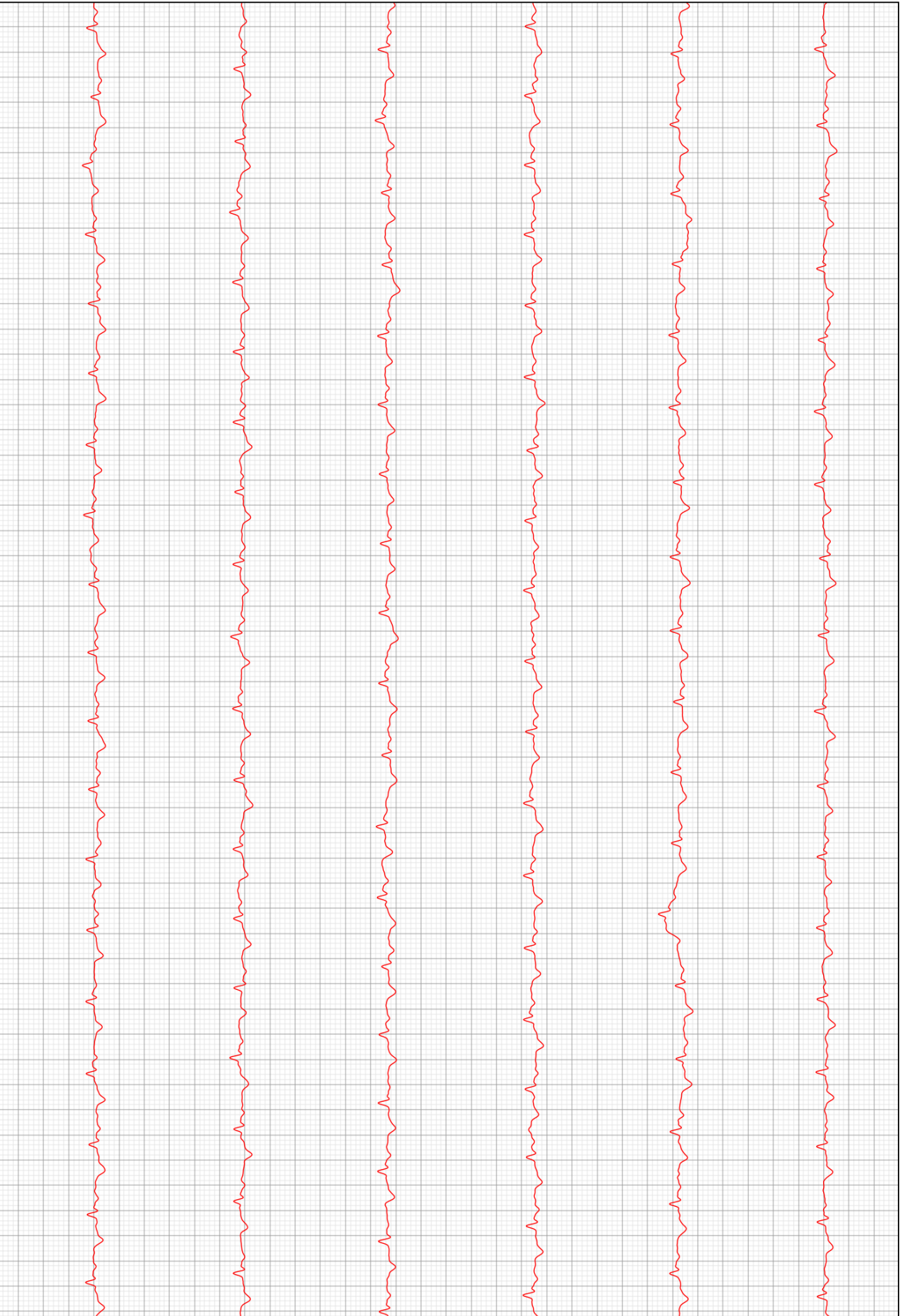
Conclusões

Blqueio de Ramo Divisional antero superiot direito

Dr. Rodrigo Pereira Brum
Médico Veterinário
CRMV-RJ 10246

Rodrigo Pereira Brum
CRMV: RJ10246VP

Assinado eletronicamente por:



D2

