



# Vet Cordis - Cardiologia Veterinária

Rodrigo Brum - Cardiologia Veterinária  
Cardiologia - Ecodopplercardiografia - ECG de Repouso - Holter  
ECG

## Eletrocardiograma

### Identificação

Identificação: 2019_10_23__09_06	Data: 23/10/2019 09:06:30	Peso: 0,0 kg
Paciente: Chloe	Idade: 4 anos e 4 meses	Sexo: Fêmea
Espécie: Canina	Raça: Spitz Alemão	
Proprietário: Beatriz Wollny	Solicitante: ---	

### Parâmetros Observados

Eixo QRS: 57.12 °	Duração de QRS: 58 ms	Duração de P: 36 ms
Amplitude de R: 0.94 mV	Intervalo PR: 94 ms	Intervalo QTc: 186 ms
Amplitude de P: 0.32 mV		

### Comentários

Ausculata cardíaca não revela sopro ou arritmias patológicas.  
Ausculata pulmona revela som claro e pulmonar.  
Pulso femoral presente em ambas artérias, normocinéticos e correspondents aos batimentos cardíacos.  
Eixo elétrico médio preervado dentro da normalidade.  
Todos os parâmetros eletrocardiográficos encontram-se dentro dos seus respectivos valores fisiológicos normais.

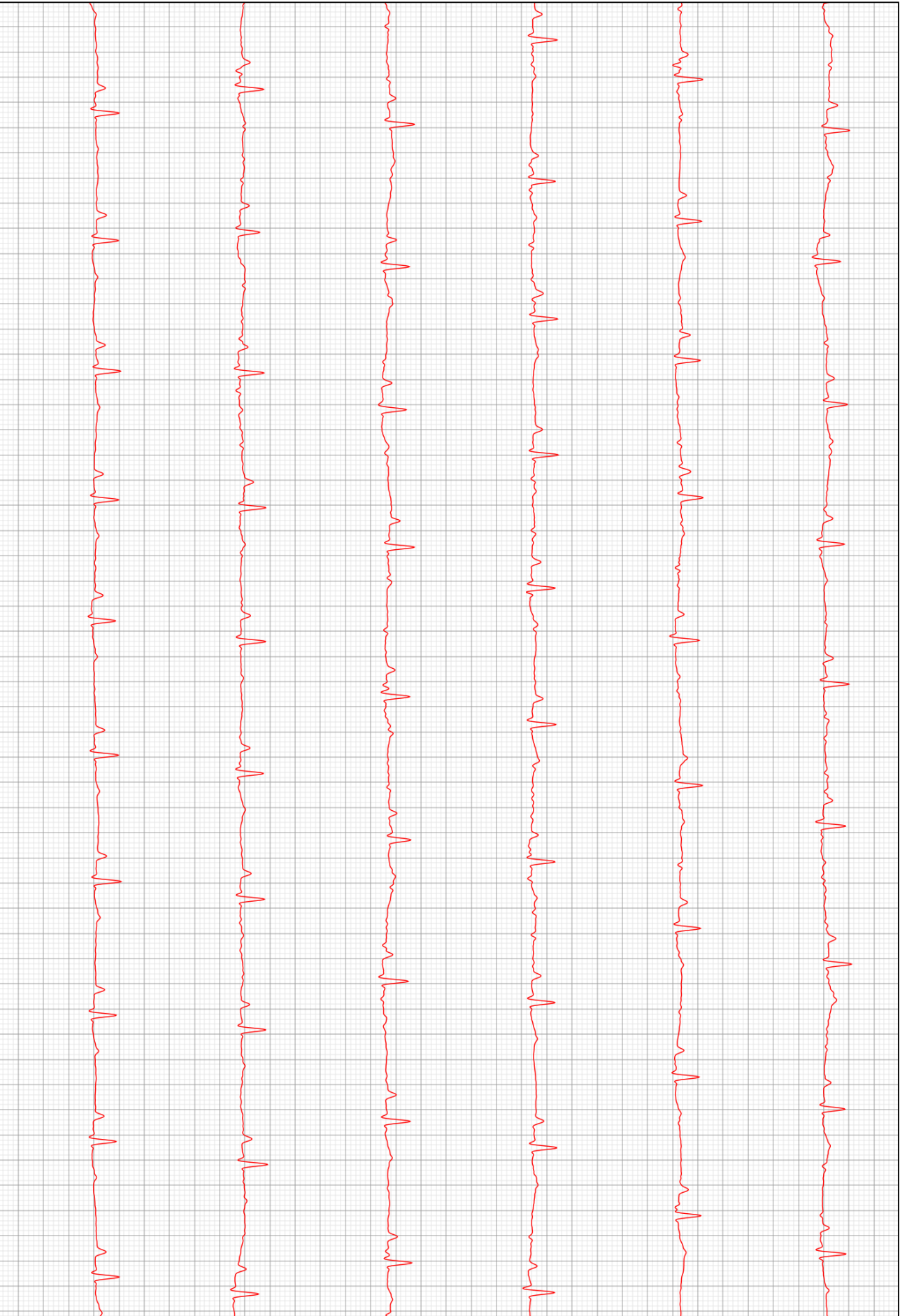
### Conclusões

Rtmo Sinusal Normal  
Achados clínicos e eletrocardiográficos não concluem pela presença de cardiopatias primárias.

Dr. Rodrigo Pereira Brum  
Médico Veterinário  
CRMV-RJ 10246

Rodrigo Pereira Brum  
CRMV: RJ10246VP

Assinado eletronicamente por:



D2

