



Vet Cordis - Cardiologia Veterinária

Rodrigo Brum - Cardiologia Veterinária
Cardiologia - Ecodopplercardiografia - ECG de Repouso - Holter
ECG

Eletrocardiograma

Identificação

Identificação: 2019_10_15__15_12	Data: 15/10/2019 15:12:25	Peso: 0,0 kg
Paciente: Athena	Idade: 4 anos e 0 mês	Sexo: Macho
Espécie: Canina	Raça: Labrador Retriever	
Proprietário: Claudia	Solicitante: ---	

Parâmetros Observados

Eixo QRS: 67.06 °	Intervalo PR: 100 ms	Duração de QRS: 70 ms
Amplitude de P: 0.23 mV	Intervalo QTc: 212 ms	Amplitude de R: 1.11 mV
Duração de P: 48 ms		

Comentários

Auscultação cardíaca não revela sopro ou arritmias patológicas.
Auscultação pulmonar revela som claro pulmonar.
Pulso femoral presente em ambas as artérias, normocinéticos e correspondentes aos batimentos cardíacos.
Eixo elétrico médio preservado dentro da normalidade.
Todos os parâmetros eletrocardiográficos encontram-se dentro dos seus respectivos valores fisiológicos normais.

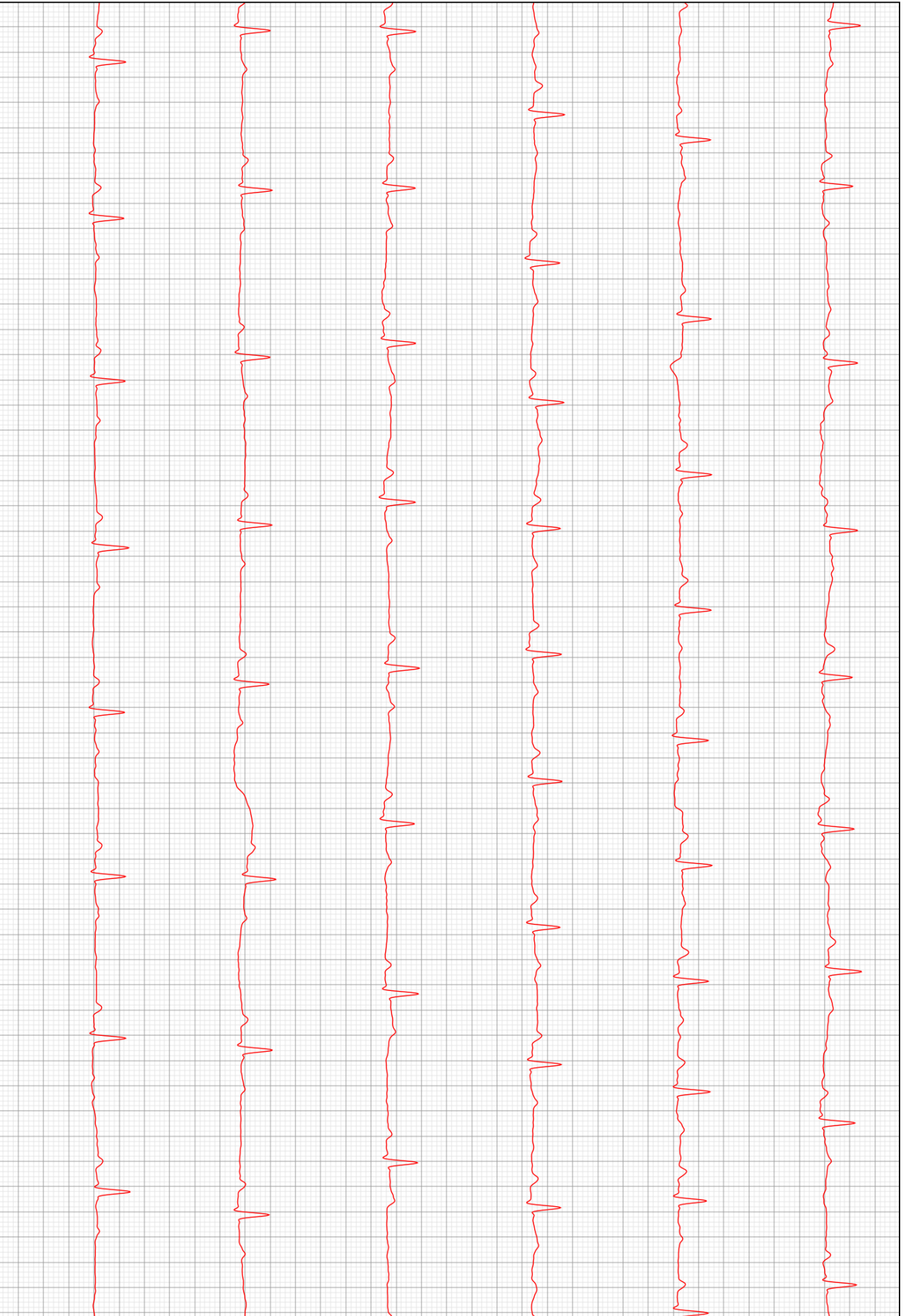
Conclusões

Ritmo Sinusal normal.
Achados clínicos e eletrocardiográficos não concluem pela presença de cardiopatias primárias.


Dr. Rodrigo Pereira Brum
Médico Veterinário
CRMV-RJ 10246

Rodrigo Pereira Brum
CRMV: RJ10246VP

Assinado eletronicamente por:



D2

