



Vet Cordis - Cardiologia Veterinária

Rodrigo Brum - Cardiologia Veterinária
Cardiologia - Ecodopplercardiografia - ECG de Repouso - Holter
ECG

Eletrocardiograma

Identificação

Identificação: 2020_03_17__16_43	Data: 17/03/2020 16:43:10	Peso: 0,0 kg
Paciente: Kakau	Idade: 5 meses	Sexo: Fêmea
Espécie: Canina	Raça: Spitz Alemão	
Proprietário: Anna Medeiros	Solicitante: ---	

Parâmetros Observados

Eixo QRS: -108.95 °	Intervalo PR: 80 ms	Amplitude de R: 0.06 mV
Amplitude de P: 0.12 mV	Duração de P: 40 ms	Intervalo QTc: 166 ms
Duração de QRS: 50 ms		

Comentários

Ausculata cardíaca não revela sopro ou arritmias patológicas.
Ausculata pulmona revela som claro e pulmonar.
Pulso femoral presente em ambas artérias, normocinéticos e correspondentes aos batimentos cardíacos.
Eixo elétrico médio preservado dentro da normalidade.
Todos os parâmetros eletrocardiográficos encontram-se dentro dos seus respectivos valores fisiológicos normais

Conclusões

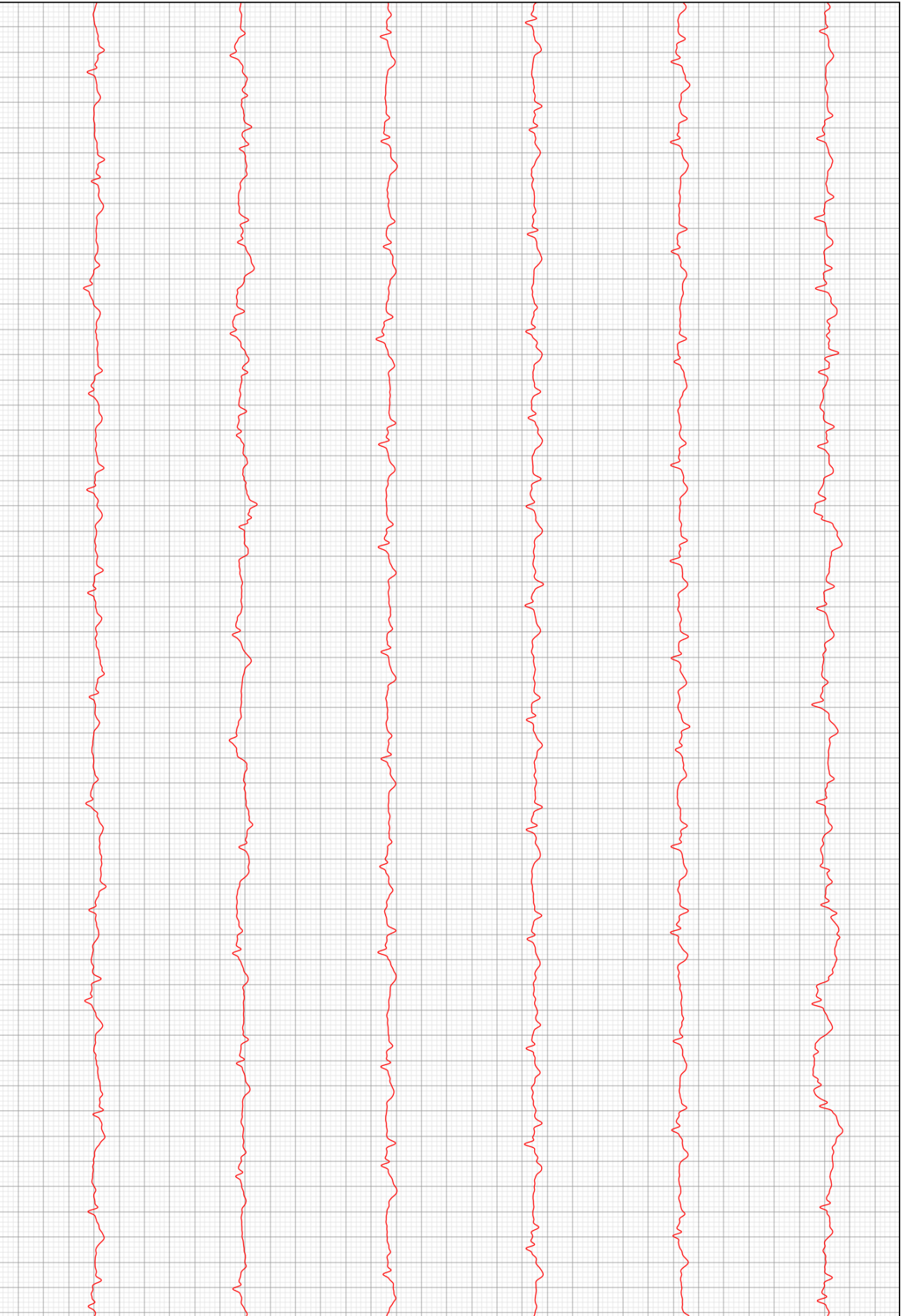
Bloqueio de ramo divisional antero superior direito



Dr. Rodrigo Pereira Brum
Médico Veterinário
CRMV-RJ 10246

Rodrigo Pereira Brum
CRMV: RJ10246VP

Assinado eletronicamente por:



D2

