



**Identificação:**

Código do Exame: 22.02.02.NINAMARIA.CATIA

**Nome:** Nina Maria **Espécie:** Canina **Raça:** Spitz **Idade:** 15A  
**Sexo:** F **Peso:** 4 kg Kg **Pelagem:** Creme  
**Proprietário(a):** Catia Camaz **Telefone:**  
**Solicitante:** Dr(a) Daniela **Origem:** DOM

**Parâmetros:**

VDd	cm
SIVd	0,28 cm
VEd	2,10 cm
PPVEd	0,52 cm
SIVs	0,48 cm
VEs	1,24 cm
PPVEs	0,69 cm
FE	75 %
FS	41 %
Ao	1,03 cm
AE	1,36 cm
Rel AE/AO	1,32
SSPE	cm

**Comentários:**

**CÂMARAS ESQUERDAS:**

Ventrículo esquerdo apresenta-se com dimensões normais e contratilidade segmentar preservada, apresentando parâmetros de função sistólica preservados e diastólica evidenciando déficit de relaxamento.

Átrio esquerdo de dimensões normais.

Aorta ascendente de diâmetro normal.

**CÂMARAS DIREITAS:**

Ventrículo direito com dimensões normais, não evidencia alterações de contratilidade.

Átrio direito de dimensões normais.

**VALVAS:**

Valva mitral morfológicamente espessada, com sinais de refluxo discreto ( $V_{pico} = 5,64$  m/s e  $G_{pico} = 127,3$  mmHg) ao estudo com Doppler.

Valva tricúspide morfológicamente espessada, com sinais de refluxo discreto ao estudo com Doppler.

Valva aórtica morfológicamente normal, sem sinais de refluxo ou estenose ao estudo com Doppler.

Valva pulmonar morfológicamente normal, com sinais de refluxo discreto ( $V_{pico} = 2,69$  m/s e  $G_{pico} = 29,0$  mmHg) ao estudo com Doppler.

**CONTINUIDADES:**

Continuidades mitro-aórtica e septo-aórtica conservadas.

Septo interventricular conservado.

Septo interatrial conservado.

**AVALIAÇÃO DA FUNÇÃO DIASTÓLICA:**

Fluxo Transmitral: Vel. onda E mitral: 57,6 cm/s, onda A: 79,3 cm/s;

Relação onda E/A: 0,73.

**PERICÁRDIO:**

Pericárdio normal

**Conclusões:**

Doença Valvular Degenerativa Crônica Adquirida Mitral e Tricuspídea, cursando com refluxo mitral e tricuspídeo discretos.

Insuficiência Pulmonar discreta.

Disfunção diastólica do VE grau 1 (relaxamento atrasado ou impedido).

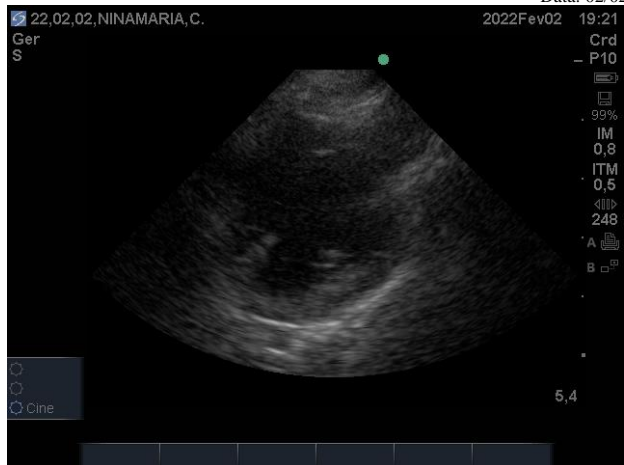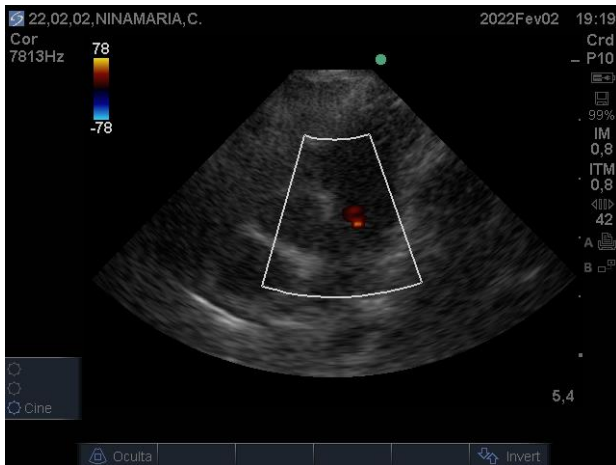Dra. Jeane Abby, MV  
CRMV-RJ: 10.019

**\*Por tratar-se de exame complementar, este laudo deve ser avaliado por um Médico Veterinário.**

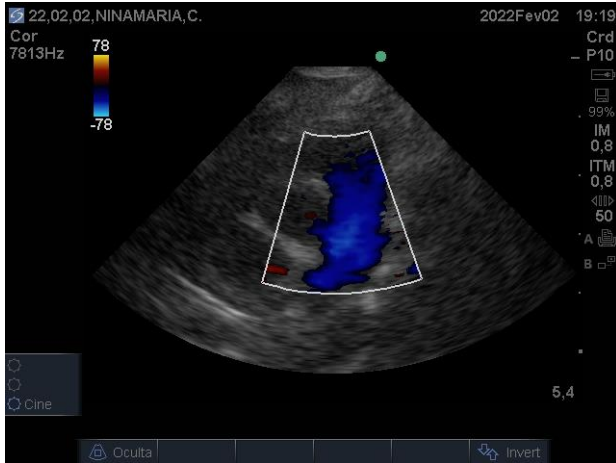Prezado cliente, o presente laudo e suas imagens encontram-se armazenadas em mídia digital sob o código: 22.02.02.NINAMARIA.CATIA

Alternativamente, uma cópia deste laudo pode ser resgatada em [www.vetcordis.com](http://www.vetcordis.com)

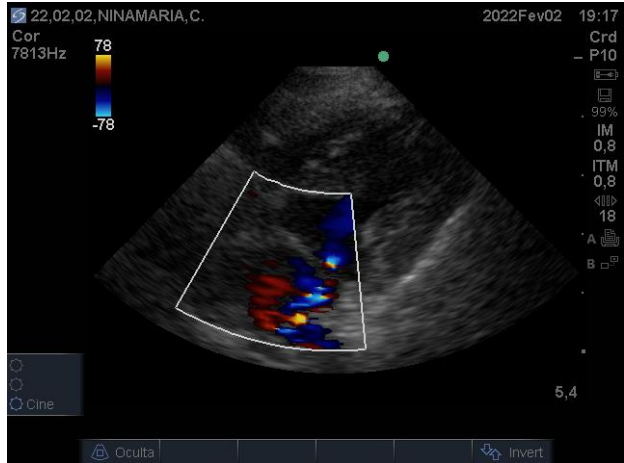[www.vetcordis.com](http://www.vetcordis.com) - [vetcordis@vetcordis.com](mailto:vetcordis@vetcordis.com) - Celular: (0XX21) 99652-3141



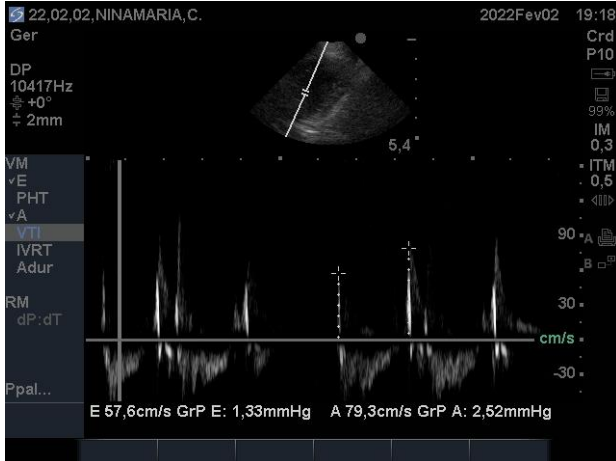
Insuficiência Pulmonar



Transversal do VE



Transversal da Base



Apical 2, 4 ou 5 câmaras

Fluxo Mitral

\*Por tratar-se de exame complementar, este laudo deve ser avaliado por um Médico Veterinário.

Prezado cliente, o presente laudo e suas imagens encontram-se armazenadas em mídia digital sob o código: 22.02.02.NINAMARIA.CATIA

Alternativamente, uma cópia deste laudo pode ser resgatada em [www.vetcordis.com](http://www.vetcordis.com)

[www.vetcordis.com](http://www.vetcordis.com) - [vetcordis@vetcordis.com](mailto:vetcordis@vetcordis.com) - Celular: (0XX21) 99652-3141